

# Amputaciones traumáticas del pulgar

## Tratamiento primario, principios y resultados

EMANUEL FATTOR, JULIO BAGLIARDELLI, DIEGO VALDEZ,  
EZEQUIEL CATA y CHRISTIAN ALLENDE

*Servicio de Ortopedia y Traumatología, Departamento de Miembro Superior y Cirugía Reconstructiva  
Sanatorio Allende, Córdoba, Argentina*

### RESUMEN

**Introducción:** El objetivo de este trabajo es establecer los principios de manejo primario en las amputaciones traumáticas del pulgar y evaluar los resultados obtenidos en el tratamiento de estas lesiones.

**Materiales y métodos:** Se evaluaron retrospectivamente 25 de 28 pacientes que sufrieron amputaciones completas o incompletas del pulgar entre 2004 y 2009. Dieciocho pacientes presentaban amputaciones totales del pulgar (7 distales a la lúnula) y 7 amputaciones parciales. Las lesiones fueron cortes netos en 17 casos, aplastamiento en 2 casos, y desgantes o avulsiones en 6 casos. La edad promedió 32 años. El tiempo de isquemia promedió 7 horas. En 11 casos se reimplantó el pulgar, en 7 se lo revascularizó, en 4 se realizó un colgajo de avance de Moberg y en 3, un colgajo pediculado neurovascularizado en isla. Siete casos necesitaron un by-pass.

**Resultados:** El seguimiento promedió 20 meses. Tres reimplantes fallaron. Cuatro pacientes necesitaron colgajos en isla pediculados en forma secundaria. Todos los pacientes recuperaron la sensibilidad protectora y 17 retornaron a sus tareas previas. Seis pacientes refieren intolerancia al frío. El DASH promedió 20 puntos.

**Conclusiones:** En una amputación traumática del pulgar pueden obtenerse buenos resultados estéticos y funcionales mediante la adecuada selección del procedimiento reconstructivo por realizar según el nivel de amputación, una prolija técnica microquirúrgica, la reparación o reconstrucción minuciosa de las estructuras lesionadas, la adecuada cobertura de las estructuras reparadas y la fisioterapia especializada.

**PALABRAS CLAVE: Pulgar. Reimplante. Reconstrucción.**

**TRAUMATIC THUMB AMPUTATIONS. PRIMARY TREATMENT. PRINCIPLES AND RESULTS**

### ABSTRACT

**Background:** The objective of this paper is to establish the actual principles of primary treatment in traumatic thumb amputations and evaluate the results.

**Methods:** 25 patients who underwent complete or incomplete amputations of their thumbs between 2004 and 2009 were retrospectively evaluated. Eighteen patients had complete thumb amputation (seven distal to the lunula), and seven had incomplete amputations. Seventeen were clear cuts, six were avulsion or degloving injuries, and two had compression injuries. Patients' age averaged 32. Ischemia time averaged seven hours. The thumb was replanted in eleven cases, it was revascularized in seven, in four cases Moberg's advancement flap was performed and in three a pedicled neurovascularized island flap was used. Seven cases required a by-pass.

**Results:** Follow-up averaged 20 months. Three replants failed. Four patients needed secondary pedicled island flaps. All patients recovered protective sensation, and 17 returned to their previous activities. Six patients refer cold intolerance. The DASH score averaged 20 points.

**Conclusions:** When a traumatic thumb amputation occurs, good aesthetic and functional results can be achieved through: an adequate selection of the best reconstructive procedure according to the level of amputation, a meticulous microsurgical technique, a precise repair or reconstruction of the injured structures, adequate coverage of the repaired tissues, and specialized physiotherapy.

**KEY WORDS: Thumb. Replant. Reconstruction.**

Recibido el 10-2-2010. Aceptado luego de la evaluación el 6-10-2010.

Correspondencia:

Dr. CHRISTIAN ALLENDE  
christian\_allende@hotmail.com

Los avances en la tecnología y la microcirugía (microscopio quirúrgico, técnicas de sutura, agujas e hilos milimétricos no reactivos y de alta precisión) permiten reparar vasos sanguíneos y nervios de pequeño calibre, y reimplantar o revascularizar los segmentos amputados o devascularizados con un porcentaje de viabilidad de alrededor del 80%, según las publicaciones de las últimas dos décadas.

El objetivo de un reimplante no es sólo restaurar el aporte vascular a la porción amputada, sino obtener resultados funcionales que le permitan al paciente reintegrarse a sus actividades previas con las menores limitaciones posibles.<sup>31</sup>

La importancia del pulgar en la función general de la mano no debe subestimarse. Los atributos que hacen único al pulgar son la posición, la estabilidad, la fuerza, el largo, la movilidad, la sensibilidad y la apariencia.<sup>19</sup> El pulgar puede realizar movimientos de circunducción y oposición a través de su excursión por fuera del plano de la mano. La reconstrucción del pulgar traumatizado puede ser demandante, pero se deben extremar los esfuerzos para reconstruirlo con la mejor función posible.

El objetivo de este trabajo es establecer los principios de manejo primarios ante una amputación traumática del pulgar y evaluar los resultados obtenidos en el tratamiento de estas lesiones.

## Materiales y métodos

Se evaluaron retrospectivamente 28 pacientes que sufrieron amputaciones completas o incompletas del pulgar entre 2004 y 2009. Se consideró amputación parcial o incompleta los casos en que aún existía alguna conexión a través de los tejidos blandos entre el pulgar lesionado y la mano, pero que a su vez requerían la restauración del flujo sanguíneo para sobrevivir. Tres pacientes fueron excluidos del estudio por falta de seguimiento, por lo que fueron evaluados 25 pacientes (24 varones y 1 mujer).

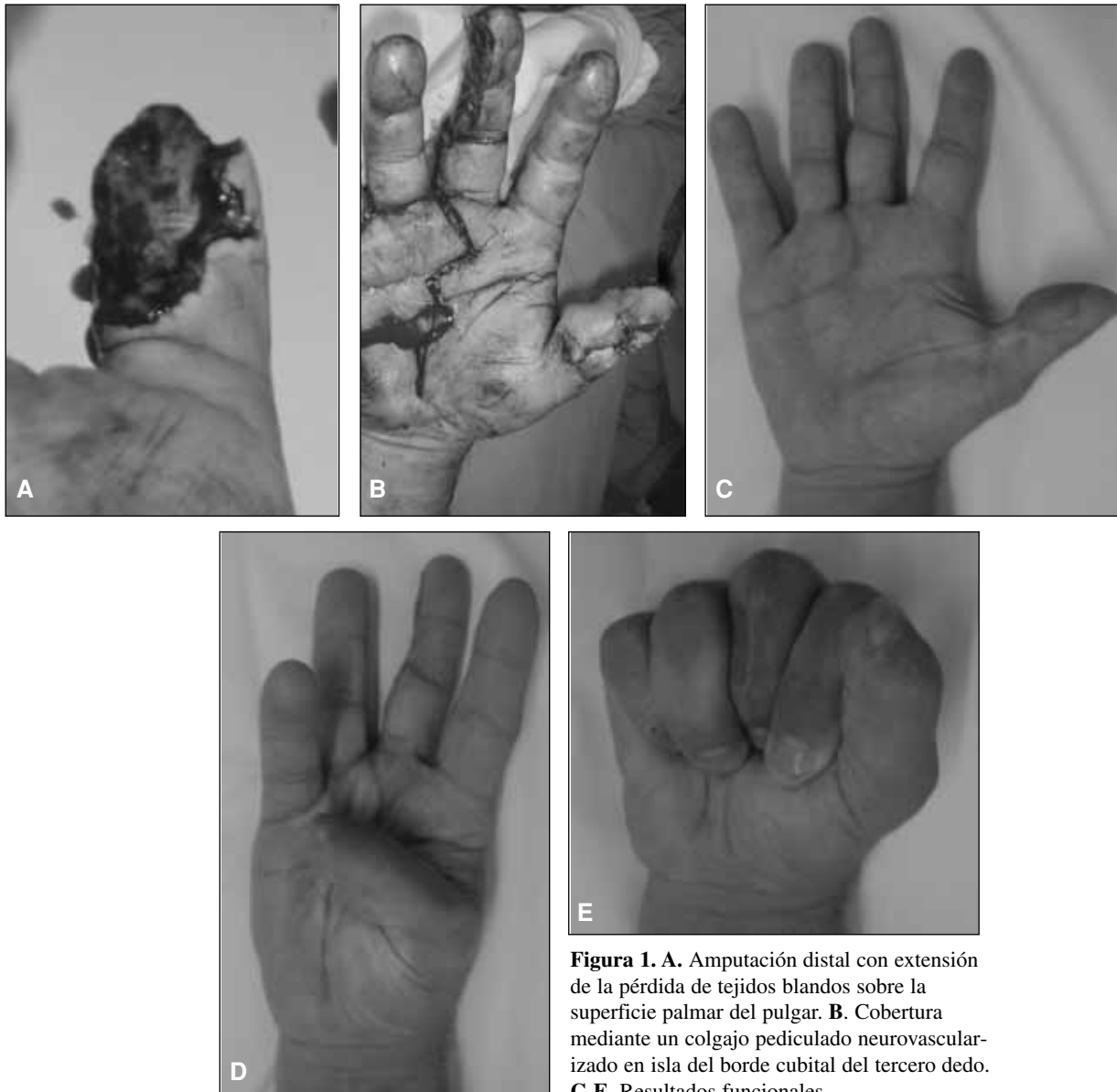
En 22 casos se trató de lesiones graves de la mano ocasionadas por accidentes de trabajo y los 3 restantes, por accidentes domiciliarios. Once pacientes presentaban amputaciones completas del pulgar proximales a la lúnula, 7 pacientes sufrieron amputaciones completas distales a la lúnula (3 con extensión proximal y pérdida de tejidos blandos sobre la superficie palmar del pulgar) y 7 presentaban amputaciones parciales o incompletas. Las lesiones fueron secundarias a cortes netos en 17 casos, aplastamiento en 2 casos y desgantes o avulsiones en 6 casos. Ocho pacientes presentaban amputaciones o lesiones graves de uno o más de los restantes dedos de la misma mano. La edad promedió 32 años (rango 18 a 47). El tiempo de isquemia promedió 7 horas (rango 2 a 11). El miembro afectado fue el dominante en 11 casos. El nivel de amputación fue clasificado de acuerdo con el nivel de lesión ósea: falange distal (7 casos), falange proximal (13 casos) y metacarpiano (5 casos). En 8 casos la lesión incluía y afectaba una articulación (trapeciometacarpiana en 2 casos, metacarpofalángica en 3 casos e interfalángica en 3 casos).

Todos los procedimientos reconstructivos los realizó un solo equipo quirúrgico. La operación se efectuó con bloqueo regional en la axila en todos los casos. En 7 pacientes que presentaban falta de cobertura con lesión ósea distal a la lúnula, se optó por cubrir el defecto, ya sea mediante un colgajo de avance de Moberg<sup>21</sup> (en 4 casos que presentaban cortes transversos netos) o un colgajo pediculado neurovascularizado en isla del tercer dedo (en los otros 3 casos).<sup>26</sup> Estos últimos pacientes presentaban una amputación ósea distal a la lúnula pero con extensión de la pérdida de los tejidos blandos sobre la superficie palmar del pulgar (Fig. 1).

En las amputaciones proximales a la lúnula se optó por realizar el reimplante o revascularización del fragmento amputado (Fig. 2). Mientras el paciente era evaluado y preparado para el reimplante por parte del equipo, el microcirujano preparaba el fragmento por reimplantar en una mesa estéril separada, identificando y preparando todas las estructuras bajo magnificación. El tratamiento inicial consistió en la limpieza con Pervinox® solución y abundante irrigación con solución fisiológica; luego se desbridó todo tipo de tejido necrótico, avascular y contaminado, y se comenzó la disección para individualizar el paquete vasculonervioso y las estructuras tendinosas. En todos los casos se realizó la estabilización con clavijas de Kirschner, en 4 pacientes asociadas con cerclaje con alambre. En 2 casos se realizó artrodesis interfalángica con banda de tensión. En 4 casos se asoció injerto óseo autólogo de cresta ilíaca, uno de ellos tricortical (Fig. 3). A pesar de que en general la estabilización ósea es el primer paso en el reimplante de un dedo, en dos casos de esta serie, en los cuales la arteria del borde cubital del pulgar iba a ser suturada a nivel de la primera comisura, se la recanalizó antes de realizar la estabilización del pulgar, lo que facilitó, mediante el movimiento del pulgar amputado, la técnica y el tiempo de sutura vascular; de lo contrario, si el pulgar se estabiliza como primer paso, la sutura de la arteria digital colateral cubital, cuando debe realizarse a nivel del primer espacio digital, puede ser técnicamente demandante por el espacio reducido de maniobra y la posición de la mano.

En cuatro casos se realizó bypass para las reconstrucciones arteriales y en 3 casos bypass para la reconstrucción del sistema venoso; se utilizó la cara volar del antebrazo homolateral como zona dadora del injerto de vena. El número de venas reparadas varió de uno a tres; en todos los casos se repararon las venas dorsales. En 13 casos se repararon en forma primaria ambos nervios colaterales del pulgar, en 4 casos sólo se reparó el nervio colateral digital radial y en un caso con avulsión de los nervios estos no pudieron repararse en forma primaria. En 2 casos se utilizó injerto de nervio, en uno de ellos se utilizó el nervio de otro dedo amputado para reparar ambos nervios colaterales del pulgar. En 2 casos se liberó el túnel del carpo. En todos los pacientes, al finalizar la cirugía, se confeccionó una férula de yeso braquiodigital.

Todos los pacientes fueron tratados con heparina de bajo peso molecular y aspirina por un total de 21 días de acuerdo con las normas del servicio de hemoterapia. El esquema antibiótico fue manejado por el servicio de infectología para cada caso. Las clavijas fueron retiradas cuando se observaron signos de consolidación ósea, entre las semanas 10 y 14. El plan de fisioterapia se desarrolló acorde con cada caso. Trece pacientes eran fumadores, cuatro ocasionales (menos de una etiqueta de cigarrillos por semana) y el resto eran fumadores habituales.

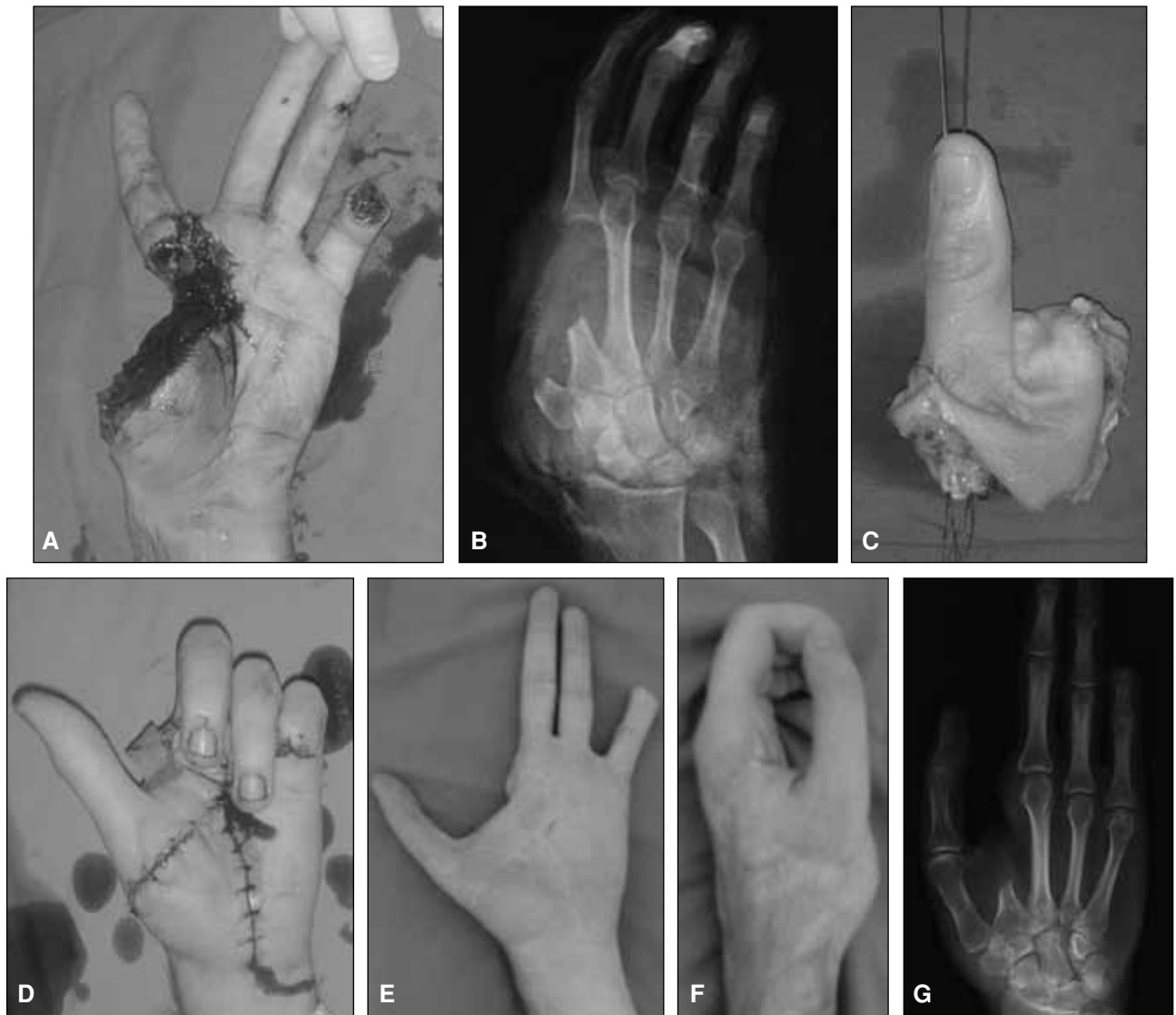

**Figura 1.** A. Amputación distal con extensión de la pérdida de tejidos blandos sobre la superficie palmar del pulgar. B. Cobertura mediante un colgajo pediculado neurovascularizado en isla del borde cubital del tercer dedo. C-E. Resultados funcionales.

## Resultados

El seguimiento promedió 20 meses (rango 7 a 60). Las 7 amputaciones distales reconstruidas con colgajos de avance (Moberg) o vasculonerviosos pediculados en isla evolucionaron favorablemente. Del total de 18 pulgares reimplantados o revascularizados, se logró la supervivencia en 15 casos. Dos reimplantes y una revascularización fallaron; de ellos sólo un paciente era fumador. Un caso fue revisado por sangrado a las 24 horas de la operación, sin evidenciar rotura o falla de las suturas arteriales o venosas, y evolucionó favorablemente. De los tres casos fallidos uno fue a nivel de la falange proximal y dos, a nivel de la articulación interfalángica. En un caso, en el cual se pudo preservar el hueso, se utilizó la combinación

de dos colgajos en “sándwich”, un colgajo pediculado en isla de la superficie dorsal del segundo metacarpiano (“en barrilete”) para cubrir el dorso del pulgar, y un colgajo de pediculado vasculonervioso en isla para otorgar cobertura y sensibilidad palmar (Fig. 4); en un segundo caso se cubrió el defecto con un colgajo pediculado vasculonervioso en isla; en el tercer caso de falla el paciente no aceptó ningún otro procedimiento reconstructivo. En el caso en el que no se pudo reparar los nervios colaterales digitales en forma primaria (presentaban una lesión por arrancamiento) se realizó, a los 4 meses del trauma inicial, un colgajo pediculado en isla vasculonervioso para restaurar la sensibilidad de la pinza (Fig. 5). Un paciente, al cual se le reimplantó el pulgar, presentó necrosis de la superficie volar a nivel de la articulación interfalángica,



**Figura 2.** A y B. Amputación completa del pulgar con el segundo metacarpiano. C. Fragmento amputado con las estructuras por reparar identificadas y preparadas. D. Posoperatorio inmediato. E y F. Resultado funcional a los dos años de seguimiento. G. Resultado radiográfico.

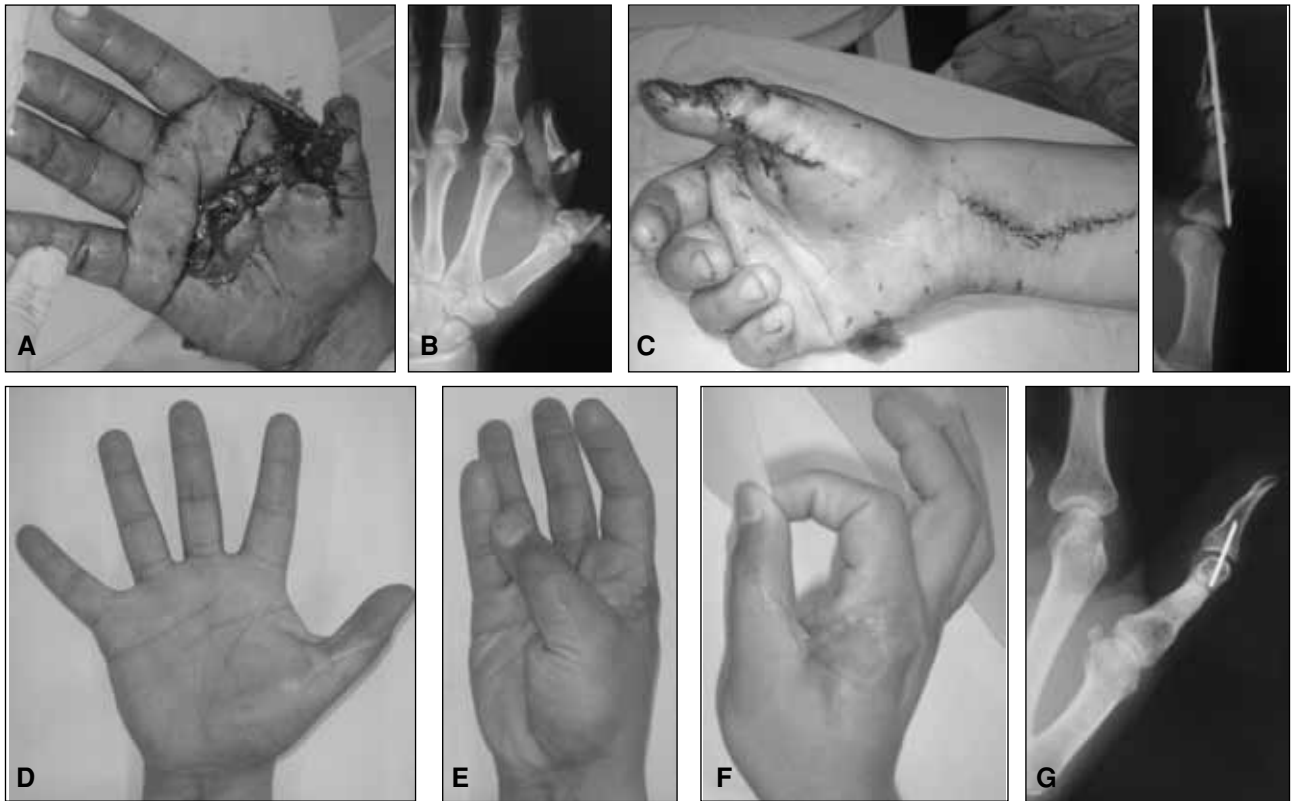
área donde se habían realizado las suturas vasculares y nerviosas, por lo que se realizó desbridamiento y cobertura mediante un colgajo pediculado en isla de la superficie dorsal del segundo metacarpiano (“en barrilete”) (Fig. 6).

Todos los pacientes recuperaron la sensibilidad protectora y 17 retomaron sus tareas previas al accidente. Dos pacientes necesitaron tenólisis flexora y en un caso se reconstruyó en un segundo tiempo la polea flexora del pulgar. Cuatro pacientes presentaron infecciones superficiales que se resolvieron con la administración de antibióticos por vía oral, 6 pacientes refieren intolerancia al frío (5 fumadores) y un caso de retraso de consolidación necesitó una nueva cirugía con el aporte de injerto óseo autólogo de cresta. Dos pacientes con amputaciones pro-

ximales, en los cuales una transferencia tendinosa hubiera mejorado la función de pinza, no aceptaron el procedimiento, justificando su decisión con que habían recuperado más de lo que creían poder recuperar y no querían someterse a otra intervención quirúrgica. El puntaje de DASH (*Disability of the Arm and Shoulder*)<sup>17</sup> en el último control promedió los 20 puntos (rango 10 a 43).

## Discusión

La selección de la mejor opción reconstructiva ante un pulgar amputado dependerá del estado general del paciente, el nivel de amputación, la presencia y la naturaleza de las lesiones en los restantes dedos y la mano, así



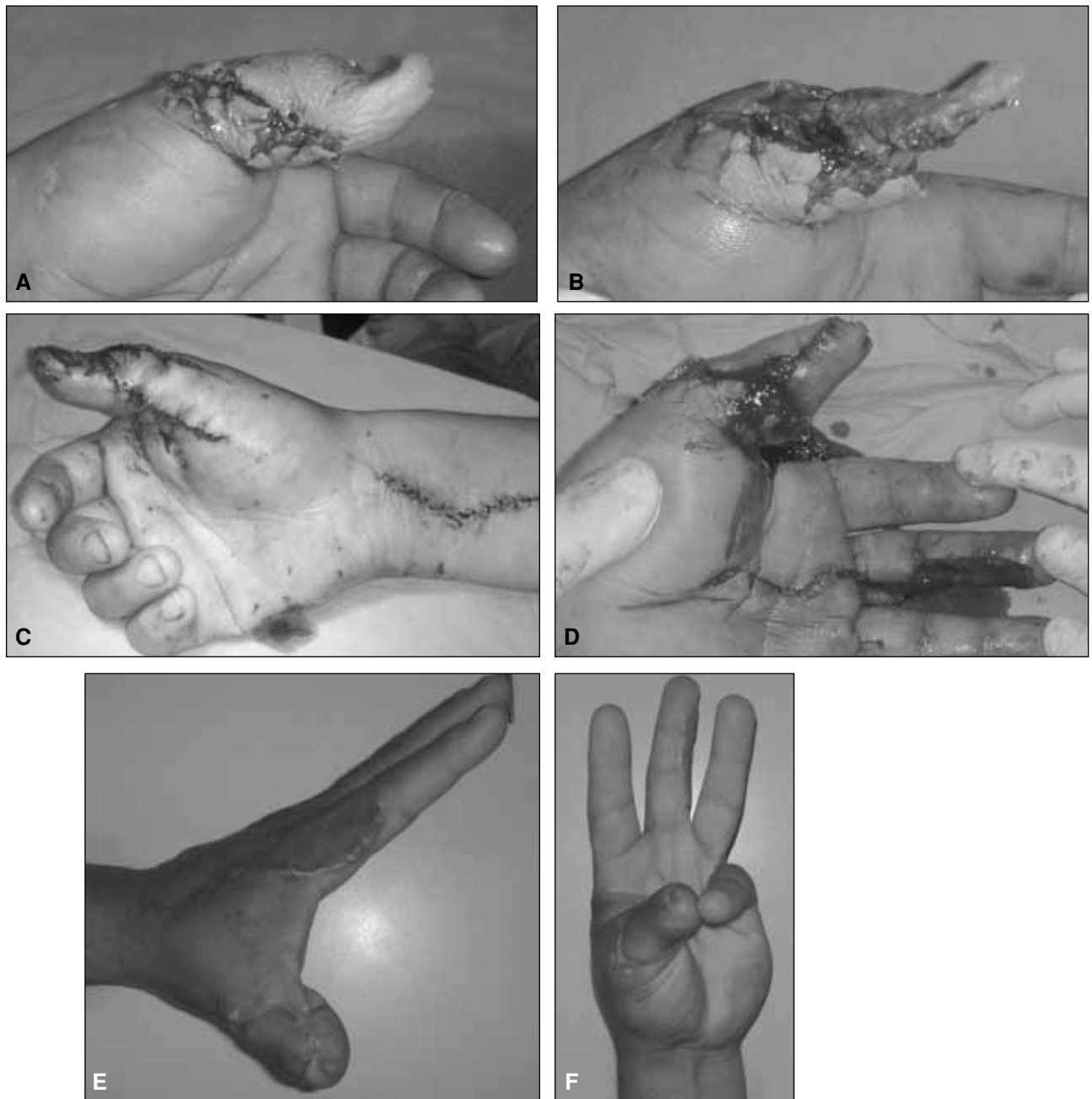
**Figura 3.** A y B. Amputación incompleta, con pérdida ósea segmentaria en la primera falange. C y D. Revascularización con un bypass e injerto óseo tricortical. E-H. Resultado funcional y radiográfico a los tres años de seguimiento.

como de factores sociales, la ocupación laboral y la viabilidad de los tejidos.<sup>19</sup> Las amputaciones del tercio distal del pulgar son casi siempre bien toleradas y su tratamiento mediante colgajos de avance (Moberg preferentemente) y revisión de la amputación ha mostrado obtener resultados similares a los logrados con los reimplantes.<sup>4,12</sup> Las amputaciones más proximales del pulgar representan una indicación absoluta de intento de reimplante –aun cuando se encuentre muy comprometida la porción por reimplantar o en circunstancias que puedan disminuir el porcentaje de éxito—<sup>16,25</sup> debido a la importancia funcional del pulgar para la mano y el miembro superior (contribuye a un 40% de la función de la mano<sup>10</sup>), porque los resultados de este tratamiento son superiores a cualquier reconstrucción secundaria o prótesis, y porque la mayoría de los pacientes reimplantados refieren estar satisfechos con los resultados obtenidos.<sup>9,10,31</sup> En los reimplantes de pulgar los índices de supervivencia informados varían entre 46% y 91%, con mayor posibilidad de éxito en las amputaciones por laceraciones que en las avulsiones del pulgar,<sup>3,6,13,16</sup> resultados similares a los obtenidos en este trabajo (3 fallas en 18 pulgares reimplantados o revascularizados).

En 1962, en Boston, Malt reimplantó el miembro superior derecho en un niño de 12 años.<sup>22</sup> Komatsu y Tamai,

en 1965, reimplantaron un pulgar completamente amputado en un maquinista de 28 años.<sup>18</sup> A continuación se publicaron importantes series con altas tasas de éxito en reimplantes y se analizaron los factores involucrados en la supervivencia de un reimplante o revascularización del pulgar.<sup>7,8,14,29</sup> Las amputaciones del pulgar deben explorarse en el quirófano para tomar la decisión reconstructiva más apropiada; la decisión sobre el procedimiento más adecuado para que el paciente obtenga los mejores resultados funcionales y estéticos debe ser tomada por cirujanos entrenados en cirugía de la mano y microcirugía.<sup>30</sup> El objetivo del tratamiento, ante un pulgar traumatizado, es reconstruir un pulgar estable, no doloroso, sensible, con un extremo distal bien acolchado, de largo suficiente, bien posicionado y, si es posible, con buena movilidad articular, para permitir una pinza firme y estable que soporte la fuerza de los otros dedos, reconstruyendo o ampliando la primera comisura cuando fuera necesario. Los otros dedos pueden compensar un pulgar inmóvil, pero no un pulgar inestable.

La gran incapacidad que produce la ausencia del pulgar obliga al cirujano a realizar el máximo esfuerzo para reimplantar la porción amputada y preservar la función.<sup>16</sup> Aunque la supervivencia del dedo reimplantado es una necesidad, la función es el objetivo principal. Se informó

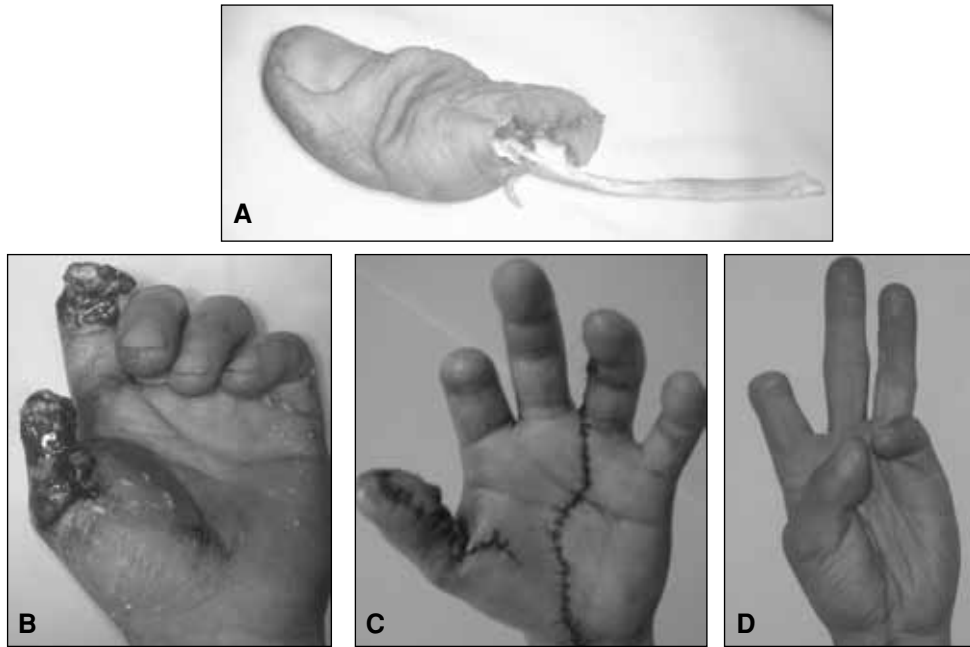


**Figura 4.** A. Falla temprana luego de una amputación incompleta. B. Escisión de los tejidos blandos necrosados.

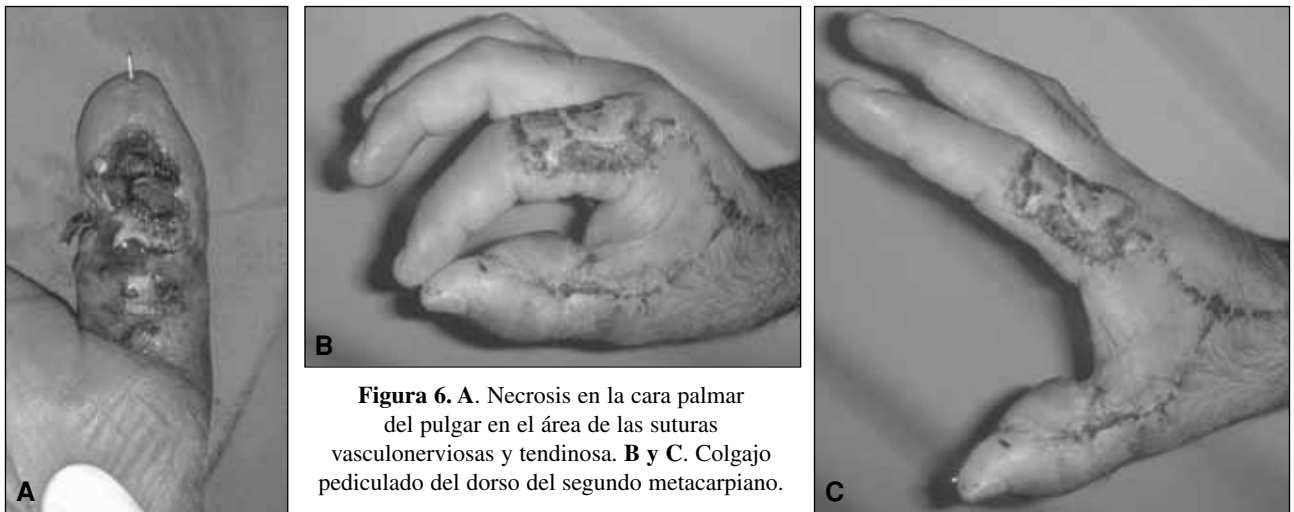
C y D. Colgajo en "sándwich": combinando un colgajo pediculado en isla de la superficie dorsal del segundo metacarpiano (*kyte flap*) para cubrir el dorso del pulgar, y un colgajo pediculado vasculonervioso en isla para otorgar cobertura y sensibilidad palmar. E y F. Resultado estético y funcional.

sobre un menor índice de éxito en los pacientes fumadores debido a los cambios patológicos que experimentan los vasos sanguíneos;<sup>2,15,33</sup> aunque en nuestra serie no encontramos correlación entre los pacientes fumadores y las fallas (sólo uno de los tres casos fallidos ocurrió en un paciente fumador), sí la hallamos entre el cigarrillo y la intolerancia al frío (5 de los 6 pacientes con intolerancia al frío eran fumadores).

El tratamiento de las amputaciones a nivel de la extremidad superior requiere estrategias de manejo actualmente bien establecidas, que varían de acuerdo con el nivel de amputación. Para lograr un reemplante exitoso es necesario un abordaje bien organizado y en equipo. El centro de reemplantes debe contar con equipos quirúrgicos especializados y equipos de anestesia que provean servicio las 24 horas. Las salas quirúrgicas deben estar



**Figura 5.** A. Lesión por arrancamiento, con avulsión de tendones y pedículos vasculonerviosos. Se reimplantó el pulgar pero no se pudo reparar los nervios colaterales digitales en forma primaria. B. A los 4 meses del trauma inicial se realizó un colgajo pediculado en isla vasculonervioso para restaurar la sensibilidad de la pinza. C y D. Resultado estético y funcional.



**Figura 6.** A. Necrosis en la cara palmar del pulgar en el área de las suturas vasculonerviosas y tendinosa. B y C. Colgajo pediculado del dorso del segundo metacarpiano.

equipadas con microscopios e instrumentos microquirúrgicos. La coordinación entre los centros médicos y las unidades de rescate periféricas (bomberos, policías, ambulancias) debe ser tal que permita alertar al centro y al equipo médico antes del arribo del paciente, a fin de disminuir los tiempos habituales hasta la intervención quirúrgica.

El tiempo es un factor primordial para el éxito de un reimplante, el cual está directamente relacionado con la disponibilidad de centros estratégicamente ubicados, que posean equipos especializados en reimplante de miembros, con una unidad de cuidados intensivos, y un equipo de emergencias, enfermería, rehabilitación y psicología

adecuadamente entrenados. En el sitio del accidente el tratamiento inicial del paciente debe seguir los lineamientos del ATLS (*Advanced Trauma Life Support*). Hay que estabilizar al paciente, mantenerlo en ayunas y, si es posible, comenzar la protección antibiótica con 1 g de cefalomicina intravenosa (excepto si el paciente es alérgico). Se debe aplicar la vacuna antitetánica (si no fue administrada en los últimos 5 años) y un analgésico intravenoso. El transporte en ambulancia es adecuado para la mayoría de los pacientes hemodinámicamente estables y en buenas condiciones generales, mientras que el transporte aéreo está justificado en amputaciones mayores y politraumatismos o en lugares en los que la distancia al

centro de tratamiento es muy significativa.<sup>2</sup> El centro de emergencias que refiere al paciente debe estabilizarlo, diagnosticar las lesiones asociadas (sobre todo aquellas potencialmente mortales) y prepararlo, junto con el segmento amputado, para su transporte hacia el centro de reimplantes. El miembro lesionado, cubierto con compresas humedecidas en solución fisiológica y abundante vendaje, debe ser inmovilizado y elevado. Si presenta sangrado abundante, se aplica un vendaje compresivo de preferencia y no un torniquete; si la hemorragia es incontrolable debe tratarse quirúrgicamente antes del traslado. Todos los segmentos amputados deben ser enviados al centro de reimplantes, ya que los segmentos no reimplantables pueden, en ocasiones, utilizarse para reconstruir otros segmentos faltantes.<sup>1</sup>

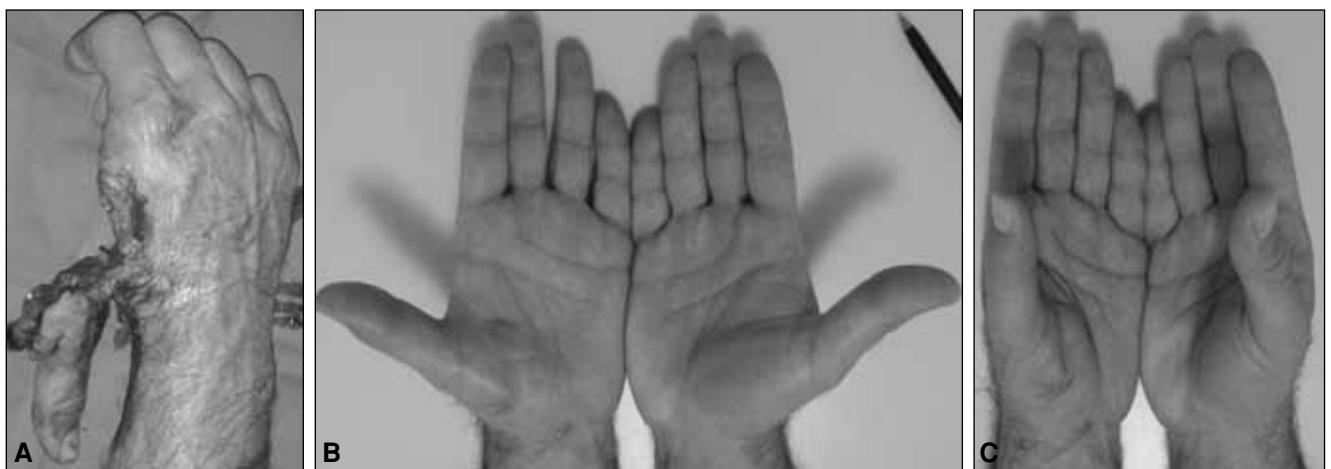Los segmentos amputados se irrigan con solución fisiológica, se envuelven en una gasa y se colocan en una bolsa con cierre hermético, que se guarda en hielo (no enterrarla en el hielo). En las amputaciones parciales se aplican compresas húmedas en la zona lesionada, asociadas con abundante vendaje, inmovilización y elevación del miembro afectado. La anestesia local en el sitio de la lesión debe evitarse, ya que puede producir vasoconstricción, compresión de los vasos o lesión vascular directa, y dificulta el examen clínico del paciente para el equipo médico del centro receptor.

Hay consenso sobre ciertas indicaciones y contraindicaciones absolutas de reimplante, pero el porcentaje de indicaciones relativas persiste elevado.<sup>5</sup> En general, las amputaciones a nivel del pulgar, la muñeca y el antebrazo en los niños son indicación absoluta de reimplante, así como las amputaciones de múltiples dedos. Aún se discute si las amputaciones bien distales de los dedos (pulpejo) en los niños deben ser reimplantadas o colocadas como injertos compuestos (porcentaje de supervivencia > 60% cuando se realiza dentro de las primeras 5 horas de la lesión); mientras la sutura arterial es posible en gran

parte de estos casos, la sutura venosa rara vez lo es. El tiempo de isquemia tolerable está directamente relacionado con la cantidad de tejido muscular del segmento amputado (a mayor cantidad de tejido muscular menor tiempo de isquemia). El tiempo de isquemia tibial no debe exceder las 10 horas para los dedos ni las 6 horas para los segmentos proximales a las articulaciones metacarpofalángicas. Los tiempos de isquemia fría de la porción amputada acordados como máximos en la bibliografía son 8 a 10 horas para las macroamputaciones (amputación proximal a las articulaciones metacarpofalángicas) y hasta 24 horas para los microsegmentos (dedos). Por lo tanto, el enfriamiento del segmento amputado es fundamental, ya que no sólo expande el tiempo de isquemia considerado aceptable, sino que también disminuye el catabolismo y la producción de toxinas.

Es posible obtener buenos resultados estéticos y funcionales mediante una prolija técnica microquirúrgica, reparación o reconstrucción minuciosa de las estructuras lesionadas, adecuada cobertura de las estructuras reparadas (vasos, nervios, tendones y hueso) y fisioterapia especializada (Fig. 7). Es fundamental un profundo conocimiento de la anatomía vascular y nerviosa de los dedos.<sup>24,27</sup> Antes de realizar las anastomosis vasculares es importante restaurar una buena y fuerte perfusión proximal en un vaso sin lesión; de lo contrario, las anastomosis no van a funcionar, sin importar lo bien que hayan sido realizadas. Siempre es más fácil revisar una anastomosis vascular en el momento del reimplante que reintervenir a un paciente heparinizado para explorar las causas de isquemia o congestión.

Siempre que sea posible, deben repararse al menos dos venas. La restauración de la sensibilidad después de un reimplante es esencial en la restauración de la función de la mano. Los factores que influyen en la sensibilidad digital después de un reimplante son la edad del paciente, el nivel y el mecanismo de lesión, el flujo sanguíneo



**Figura 7.** A. Amputación incompleta del pulgar en su base. B y C. Resultados estéticos y funcionales.



digital, la intolerancia al frío y la reeducación sensorial posoperatoria. La recuperación de la sensibilidad en un dedo amputado es comparable con la obtenida luego de una sutura simple de nervio digital y con la obtenida con el uso de injertos de nervio.<sup>11</sup> Un porcentaje de pacientes necesitan procedimientos secundarios para mejorar su función y requieren un largo período de rehabilitación.<sup>29,32</sup>

Pero no todos los pulgares pueden ser reimplantados y no todos los reimplantes son exitosos. En estos casos, en que la pérdida de la porción amputada es irreparable, el cirujano debe conocer las diferentes técnicas de reconstrucción para cada caso en particular.<sup>1,16,20,23,25,31</sup> Los colgajos pediculados sensitivos neurovasculares en isla han demostrado ser un tratamiento eficaz en las amputaciones

distales que se extienden proximalmente sobre la cara volar del pulgar.<sup>28</sup>

En nuestra experiencia del total de 25 pacientes tratados, 8 no pudieron retornar a sus tareas previas al accidente, pero todos recuperaron la sensibilidad protectora y todos refirieron que volverían a someterse al procedimiento quirúrgico que se les realizó. Un buen diálogo con el paciente y no crear falsas expectativas en cuanto a la función y la estética es indispensable para mejorar la aceptación de los resultados. En el trauma agudo, debe maximizarse el esfuerzo por preservar un pulgar de largo adecuado (un ligero acortamiento es bien tolerado y facilita la reconstrucción), con buena sensibilidad y cobertura, ya que esto incrementa el porcentaje de éxito y mejora los resultados funcionales.

### Bibliografía

1. **Allende BT, Wilson JN.** Reconstructive surgery of the thumb. Possibilities offered by utilization of adjacent injured fingers. Apropos of 4 cases. *Rev Chir Orthop Reparatrice Appar Mot* 1968;54:715-24.
2. **Arakaki A, Tsai TM.** Thumb replantation: Survival factors and re-exploration in 122 cases. *J Hand Surg Br* 1993;18:152-6.
3. **Aziz W, Noojin F, Arakaki A, Kutz JE.** Avulsion injuries of the thumb: survival factors and functional results of replantation. *Orthopedics* 1998;21:1113-7.
4. **Baumeister S, Menke H, Wittemann M, Germann G.** Functional outcome alter the Moberg advancement flap in the thumb. *J Hand Surg Am* 2002;27:105-14.
5. **Boulas HJ.** Amputations of the fingers and hand: Indications for replantation. *J Am Acad Orthop Surg* 1998;6:100-5.
6. **Chen H, Tang Y.** Replantation of the thumb, especially avulsion. *Hand Clinics* 2001;17:433-45.
7. **Chow JA, Bilos ZJ, Chunpraph B.** Thirty thumb replantation. Indications and results. *Plast Reconstr Surg* 1979;64:626-30.
8. **Earley MJ, Watson JS.** Twenty four thumb replantations. *J Hand Surg Br.* 1984;9:98-102.
9. **Ekerot L, Holmberg J, Niechajev I.** Thumb replantation or not? *Scand J Plast Reconstr Surg* 1986;20:293-5.
10. **Emerson ET, Krizek TJ, Greenwald DP.** Anatomy, physiology, and functional restoration of the thumb. *Ann Plast Surg* 1996;36:180-91.
11. **Glickman LT, Mackinnon SE.** Sensory recovery following digital replantation. *Microsurgery* 1990;11:236-42.
12. **Goldner RD, Howson MP, Nunley JA, Fitch RD, Belding NR, Urbaniak JR.** One hundred eleven thumb amputations: replantation versus revision. *Microsurgery* 1990;11:243-50.
13. **Gulgonen A, Bayri O, Ozkan T, Gudemez E.** Replantation of thumb avulsion injuries. *Handchir Mikrochir Plast Chir* 2007;39:231-7.
14. **Hamilton RB, O'Brien BM, Morrison A, MacLeod AM.** Survival factors in replantation's and revascularization of the amputated thumb— 10 years experience. *Scand J Plast Reconstr Surg* 1984;18:163-73.
15. **Harris GD, Finseth F, Buncke HJ.** The hazard of cigarette smoking following digital replantation. *J Microsurg* 1980;1:403-4.
16. **Heitmann C, Levin SL.** Alternatives to thumb replantation. *Plast Reconstr Surg* 2002;110:1492-503.
17. **Hudak PL, Amadio PC, Bombardier C.** Development of an upper extremity outcome measure: the DASH (disabilities of the arm, shoulder and hand). *Am J Ind Med* 1996;29:602-8.
18. **Komatsu S, Tamai S.** Successful replantation of a completely cut-off thumb: Case report. *Plast Reconstr Surg* 1968;42:374.
19. **Lister G.** The choice of procedure following thumb amputation. *Clin Orthop Relat Res* 1985;195:45-51.
20. **Loda G.** Cirugía del pulgar: nueva técnica de reconstrucción. *Rev Asoc Argent Ortop Traumatol* 1986;51:423-33.
21. **Macht SD, Watson HK.** The Moberg volar advancement flap for digital reconstruction. *J Hand Surg Am.* 1980; 5:372-376.
22. **Malt RA, McKhann CF.** Replantation of severed arms. *JAMA* 1964;189:716-22.

23. **Menvielle F, Pereira P, Cosentino R, Daroda S.** Reconstrucción del pulgar con técnica de Morrison. *Rev Asoc Argent Ortop Traumatol* 2006;71:191-6.
24. **Moss SH, Schwartz KS, Drasek-Ascher G, Ogden LL, Wheeler ChS, Lister GD.** Digital venous anatomy. *J Hand Surg* 1985;10A:473-82.
25. **Muzaffar AR, Chao JJ, Freidrich JB.** Posttraumatic thumb reconstruction. *Plast Reconstr Surg* 2005;116:103e-22e.
26. **Oka Y.** Sensory function of the neurovascular island flap in thumb reconstruction: comparison of original and modified procedures. *J Hand Surg.* 2000;25:637-43.
27. **Poitevin L.** Vascularización de la extremidad distal de los dedos de la mano. *Rev Asoc Arg Ortop y Traumatol* 1986;51:307-15.
28. **Rotella JM.** Cirugía reparadora del pulgar. Colgajo cutáneo con pedículo neurovascular reinervado. *Rev Asoc Arg Ortop y Traumatol.* 1986;51:169-74.
29. **Schlenker JD, Kleinert HE, Tsai TM.** Methods and results of replantation following traumatic amputation of the thumb in sixty-four patients. *J Hand Surg* 1980;5:63-70.
30. **Soucacos PN.** Indications and selection for digital amputation and replantation. *J Hand Surg Br* 2001;26:572-81.
31. **Strickland JW, Kleinman WB.** *Thumb reconstruction.* En Green DP (ed.). *Operative hand surgery.* 3rd ed. New York: Churhill Livingstone; 1993.p. 2043-156.
32. **Ward WA, Tsai TM, Breidenbach W.** Per Primam thumb replantation for all patients with traumatic amputations. *Clin Orthop Relat Res.* 1991;266:90-5.
33. **Wilson GR, Jones BM.** The damaging effect of smoking on digital revascularization: two further case reports. *Br J Plast Surg* 1984;37:613-4.