



# Vasculitis cerebelosa por lupus eritematoso sistémico y descompresión suboccipital: reporte de caso

## *Cerebellar vasculitis due to systemic lupus erythematosus and suboccipital decompression: case report*

Elder Castro-Castillo<sup>1,a</sup>, Paris González-Quinteros<sup>1,b</sup>

<sup>1</sup> Hospital Nacional Cayetano Heredia. Servicio de Neurocirugía

<sup>a</sup> Médico neurocirujano

<sup>b</sup> Médico residente de Neurocirugía

#### Correspondencia

Elder Castro-Castillo.  
eldercastcast@gmail.com

Recibido: 08/09/2023

Arbitrado por pares

Aprobado: 27/03/2024

Citar como: Castro-Castillo E, González-Quinteros P. Vasculitis cerebelosa por lupus eritematoso sistémico y descompresión suboccipital: reporte de caso. *Acta Med Peru.* 2024; 41(1): 058-63. doi: <https://doi.org/10.35663/amp.2024.411.2717>

Este es un artículo Open Access publicado bajo la licencia Creative Commons Atribución 4.0 Internacional. (CC-BY 4.0)



#### RESUMEN

Las vasculitis de las arterias o vasculitis cerebelosas en el lupus eritematoso sistémico (LES) son extremadamente infrecuentes y podrían estar inmersas o formar parte de los casos de LES neuropsiquiátrico (LESNP), *stroke* cerebeloso en el LES y grupo de vasculitis del sistema nervioso central (SNC) por LES. La adición del manejo quirúrgico a esta entidad, mediante descompresión suboccipital, ha sido reportada en muy pocas publicaciones. Se presenta el caso de una paciente mujer de 18 años con LES, LESNP, *stroke* cerebeloso, con alta sospecha de vasculitis inflamatoria de las arterias cerebelosas a quien, a pesar del manejo médico, se le brindó descompresión suboccipital. La vasculitis inflamatoria de las arterias cerebelosas en el LES es una causa infrecuente de *stroke* cerebeloso de elevada mortalidad. Existe limitada evidencia científica en la realización de la descompresión suboccipital de esta entidad.

**Palabras clave:** Vasculitis por Lupus del Sistema Nervioso Central; Accidente Cerebrovascular; Descompresión (Fuente: DeCS-BIREME).

#### ABSTRACT

Arterial vasculitis or cerebellar vasculitis in systemic lupus erythematosus (SLE) are extremely infrequent, and these might be included within cases of neuropsychiatric SLE (NPSLE), cerebellar stroke in SLE, and within the group of central nervous system vasculitis due to SLE. The addition of surgical management to this condition has been reported in few publications. We present the case of a 18- year old female patient with SLE, NPSLE, and cerebellar stroke, highly suspicious of inflammatory vasculitis affecting cerebellar arteries, in whom, in spite of medical management, suboccipital decompression was performed. Inflammatory vasculitis of cerebellar arteries in SLE is an infrequent cause of cerebellar stroke, and it has elevated mortality rates. There is limited scientific evidence with respect to suboccipital decompression for the management of this condition.

**Keywords:** Lupus Vasculitis, Central Nervous System; Stroke; Decompression (Source: MeSH-NLM).

## INTRODUCCIÓN

Las manifestaciones neuropsiquiátricas que suceden en el lupus eritematoso sistémico (LES) son frecuentes; pero, no todas son resultado del denominado lupus eritematoso sistémico neuropsiquiátrico (LESNP) [1,2]. El *stroke* es parte de esta entidad y, de ocurrir en el cerebelo y debido a una vasculitis, las que son muy infrecuentes, ensombrecen el pronóstico. Así, la vasculitis cerebelosa, que es una vasculopatía inflamatoria de las arterias cerebelosas, podría ser secundaria al LES, caracterizándose por la elevada mortalidad [1-6,8]. El manejo médico es crucial en las vasculitis del SNC por LES; sin embargo, se desconoce el beneficio del manejo quirúrgico en estos casos. Se presenta el caso de una paciente con LES altamente activo, LESNP y *stroke* cerebeloso, con presunción de vasculitis de las arterias cerebelosas, a quien se le brindó descompresión suboccipital.

## REPORTE DE CASO

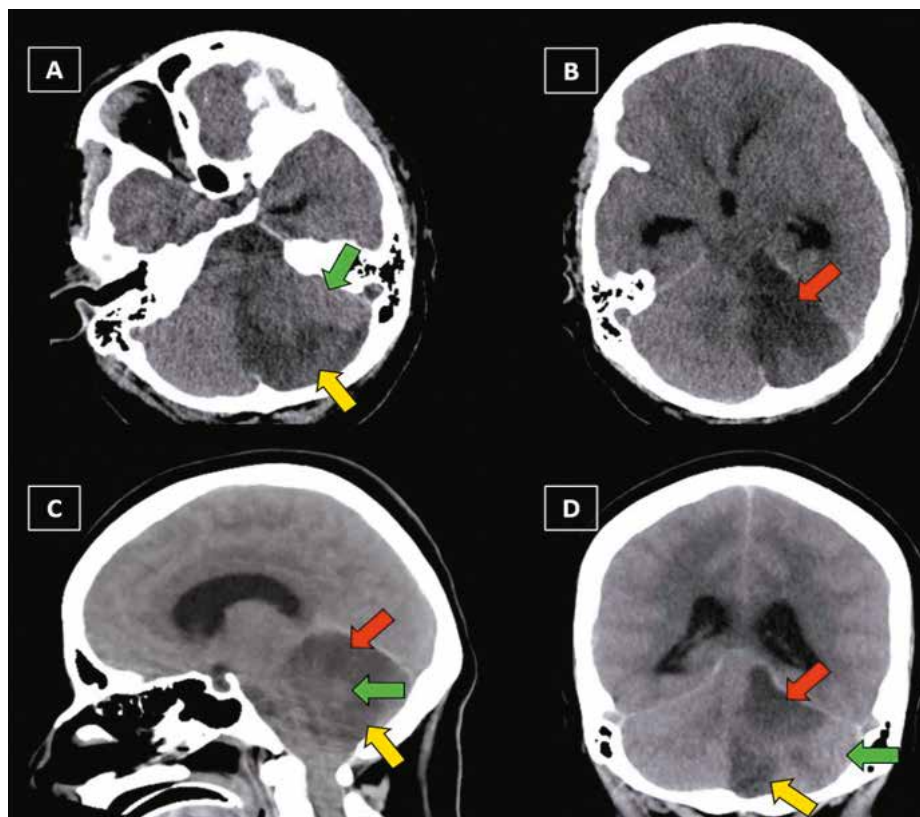
Mujer de 18 años con lupus eritematoso sistémico (LES) de reciente diagnóstico, tratada con prednisona quien, horas antes

de su ingreso hospitalario, presentó cefalea, somnolencia, vómitos y trastorno de la marcha. El examen físico de ingreso evidenció estabilidad hemodinámica, 13 puntos en la escala coma de Glasgow (ECG), tendencia al sueño, pupilas isocóricas y fotorreactivas, fuerza muscular conservada, disimetría y disdiadococinesia.

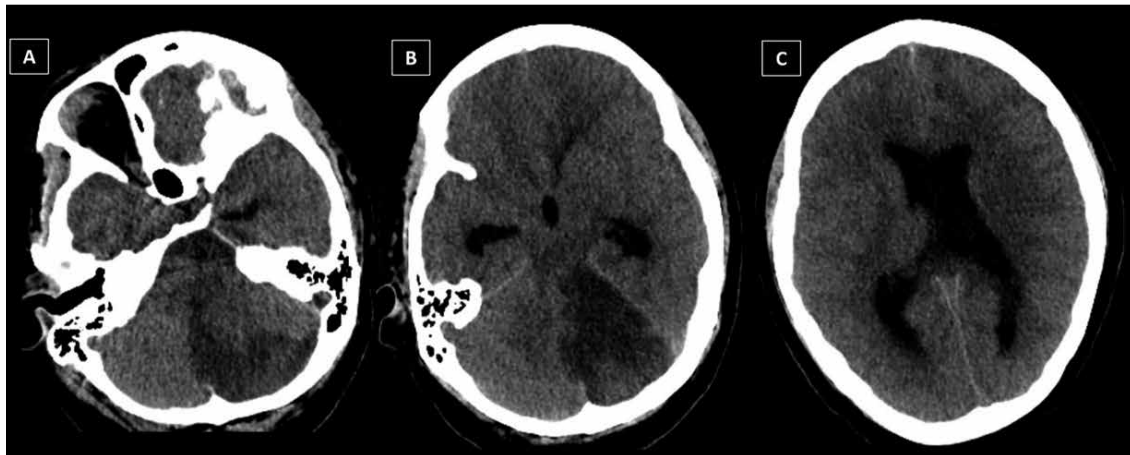
Luego de las evaluaciones por medicina interna, nefrología, psiquiatría y neurología, la paciente fue diagnosticada de LES activo severo, LESNP, nefritis lúpica y anemia leve.

Dos días después de su ingreso, experimentó deterioro clínico (ECG 3 ptos.), dilatación pupilar con hiporreactividad a la luz, ausencia parcial de reflejos troncales y falta de respuesta al estímulo nociceptivo. Las imágenes de tomografía espinal multicorte sin contraste (TEM s/c) del encéfalo evidenciaron isquemia del hemisferio cerebeloso izquierdo (correspondiente a los territorios de ACS y ACPI izquierdas) asociada a edema difuso del encéfalo (Figuras 1 y 2).

Posterior a la terapia osmótica, dirigida al manejo del edema encefálico, el puntaje en la ECG se incrementó.



**Figura 1.** TEM de encéfalo sin contraste al ingreso hospitalario del paciente. **A:** visión axial del área de isquemia cerebelosa correspondiente a la arteria cerebelosa posteroinferior (ACPI) izquierda (flecha amarilla) y del área cerebelosa profundizada correspondiente a la arteria cerebelosa anteroinferior (ACAI) izquierda (flecha verde). **B:** visión axial del área de isquemia cerebelosa correspondiente a la arteria cerebelosa anterosuperior (ACAS) izquierda (flecha roja). **C:** visión sagital de las áreas correspondientes a las arterias cerebelosas izquierdas. ACPI (flecha amarilla), ACAI (flecha verde) y ACAS (flecha roja). **D:** visión coronal de las áreas correspondientes a las arterias cerebelosas izquierdas. ACPI (flecha amarilla), ACAI (flecha verde) y ACAS (flecha roja).

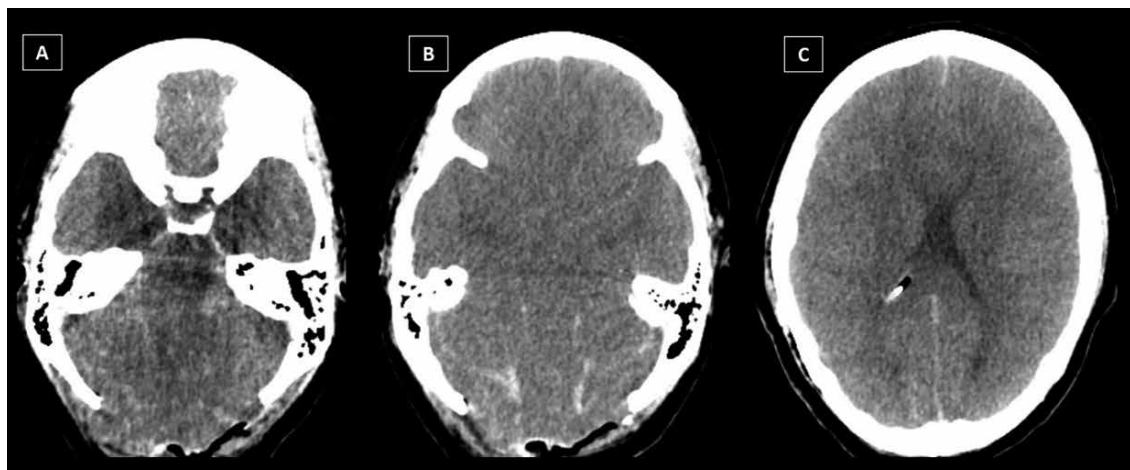


**Figura 2.** TEM de encéfalo sin contraste, visión axial, al ingreso hospitalario del paciente. **A:** área de isquemia cerebelosa izquierda que genera efecto de masa y colapso del cuarto ventrículo. Edema del parénquima cerebeloso. **B:** área de isquemia cerebelosa izquierda. Se visualiza dilatación del tercer ventrículo y astas temporales de los ventrículos laterales. Ausencia de surcos y cisuras del encéfalo. **C:** dilatación de ventrículos laterales y cierto grado de líquido periventricular. Ausencia de surcos y cisuras cerebrales.

Debido al edema cerebeloso, acaecido en un paciente joven, quien presentó mejoría clínica a la terapia osmótica, y al probable efecto mantenido de una descompresión quirúrgica del cerebelo sobre la terapia osmótica, se realizó descompresión suboccipital (DSO) y colocación de derivación ventricular externa (DVE). Durante la cirugía fue evidente el alto flujo de salida de líquido cefalorraquídeo (LCR) por la DVE y un parénquima cerebeloso turgente e hipoperfundido.

Luego de la intervención quirúrgica, la paciente requirió de sedación, hidratación endovenosa, inotrópicos endovenosos y terapia osmótica.

Cumplidas las 24 h posquirúrgicas y, a pesar del manejo neurointensivo, se produjo el deterioro neurológico brusco y gradual de la paciente. Las imágenes de TEM s/c control del encéfalo revelaron edema intenso y difuso, isquemia y hemorragia subaracnoidea (Figura 3). Clínicamente, se evidenció bradicardia, hipertensión arterial, pupilas midriáticas arreactivas, ECG 3 ptos. y ausencia completa de reflejos troncales. La paciente presentó fallo multiorgánico, inestabilidad hemodinámica y muerte.



**Figura 3.** TEM de encéfalo sin contraste, visión axial, posterior a la realización de descompresión suboccipital en el paciente. **A:** áreas de isquemia cerebelosa bilateral, edema cerebeloso bilateral, colapso de las cisternas de la fosa craneal posterior y cuarto ventrículo, y protrusión de parénquima cerebeloso por área de craneotomía suboccipital. Hemorragia subaracnoidea en estructuras de la fosa craneal posterior. **B:** edema cerebral difuso bilateral; ausencia de visibilidad de surcos de la convexidad frontotemporal, cisternas silvianas y ventrículos. Hemorragia subaracnoidea en la cara tentorial del cerebelo. **C:** edema cerebral difuso con ausencia de surcos de la convexidad, colapso parcial de ventrículos laterales e identificación de la punta del catéter proximal de la DVE en el ventrículo lateral derecho. Hemorragia subaracnoidea discreta en surcos de la convexidad.

## DISCUSIÓN

Las manifestaciones neuropsiquiátricas en el LES pueden ocurrir hasta en el 40% de estos pacientes<sup>[1,2]</sup>. Sin embargo, un porcentaje menor (13 a 38%) solo es compatible con LES neuropsiquiátrico (LESNP). Esta entidad puede presentarse de múltiples formas, siendo una de ellas el *stroke*, que conforman el 10% de casos<sup>[1]</sup>. Un estudio sobre *stroke* en LES encontró que el 90% de ellos se debieron a isquemia; de estos, los menos frecuentes fueron los que pertenecieron a la circulación posterior (13,9%), tuvieron un gran territorio infartado (8,3%) y ocurrieron en el cerebelo (menor al 1%)<sup>[3]</sup>. Asimismo, la mortalidad en el *stroke* por LES se estima que es cercana al 37,5% y es quizá más alta cuando suele asociarse a vasculitis; siendo hasta ocho veces mayor en los pacientes con LES y manifestaciones neuropsiquiátricas<sup>[1,3]</sup>.

El presente estudio relata el caso de una paciente con diagnóstico de LESNP que cursó con *stroke* cerebeloso, probablemente, secundario a una vasculitis de arterias cerebelosas o vasculitis cerebelosa, y que falleció a pesar del manejo instaurado. Este caso es infrecuente, tal como lo demuestran los estudios citados, y da cuenta de la importante carga de morbimortalidad en el grupo de pacientes con LESNP<sup>[1-3]</sup>.

El LESNP puede tener una presentación focal o difusa en el SNC. Sin embargo, la afección cerebelosa es muy rara y menor al 2%<sup>[4-6]</sup>, pero suele ser grave; los hallazgos histológicos incluyen hemorragias perivasculares múltiples con cambios vasculíticos clásicos y conducen a un peor resultado si existe demora terapéutica, según citan algunos autores<sup>[5]</sup>.

Relativo a esto, las lesiones cerebelosas pueden ser secundarias a vasculopatía de vasos pequeños o medianos; se presume que el caso en estudio pudo haber sido una consecuencia de la última. Este supuesto se deduce de los siguientes hallazgos: la aparición de vasculitis en el LES (vasculitis secundaria); la pertenencia a la categoría inflamatoria en las vasculopatías por LES (diferenciándose de la categoría no inflamatoria o trombótica); la definición de vasculitis de vasos medianos que implica a la lesión de aquellas arterias encefálicas principales y de sus ramas (distinta a la lesión predominante de arterias intraparenquimales, capilares y vénulas, denominada vasculitis de vasos pequeños); la presentación focal de la lesión (cerebelosa izquierda); la frecuencia de afección cerebelosa-troncoencefálica por arteritis intracraneal de vasos medianos (60% de las arteritis intracraneales de vasos medianos) y la frecuente lesión específica de la ACAS y ACPI (el 30% de las arteritis intracraneales ocurren en las arterias cerebelosas)<sup>[7-9]</sup>. Asimismo, el mayor número de casos, según los estudios publicados, implican al sexo femenino y al grupo etario de 17 a 40 años, como los predominantes<sup>[4,6,8]</sup>; grupos en donde se ubicó al paciente estudiado. Además, algunos sugieren que las vasculitis en el LES tienen relación con la actividad de esta, y ambos eventos están presentes en este caso; sin embargo, la ocurrencia de vasculitis en las arterias intracraneales y su posible relación con la actividad de la enfermedad es desconocida<sup>[8]</sup>.

La paciente, cursando con LES altamente activo y habiéndose descartado la presencia de tromboembolismo de cualquier origen, infecciones y efectos adversos por sustancias, presentó infarto cerebeloso en territorio de las ACAS y ACPI izquierdas, similar a lo detallado en otras publicaciones.

El reporte de un caso sobre infarto cerebelar vasculítico masivo en LES describió la extrema rareza del evento, proponiendo que dicho infarto, confinado al cerebelo y secundario a vasculitis de la ACPI, fue generado por el LES altamente activo. Aquí se descartaron etiologías cardioembólicas, de hipercoagulabilidad y ateroscleróticas; además, no existió similitud histológica de sus hallazgos con las vasculitis del SNC no infecciosas, por drogas o por anticuerpos antifosfolípidicos. La descompresión suboccipital (DSO) y lobectomía cerebelosa fueron indicadas en el manejo de dicho paciente por el efecto de masa del hemisferio cerebeloso y la hidrocefalia obstructiva. A pesar de que la infiltración neutrofílica y la fuga masiva de fibrina favorecieron la vasculitis, el resultado final fue satisfactorio<sup>[6]</sup>.

Otro caso publicado sobre vasculitis cerebelosa en el LESNP, identificó la ausencia de anticuerpos antifosfolípidicos, infecciones y la posibilidad del efecto de sustancias de contraste en la generación de este evento. Las neuroimágenes fueron sugestivas de vasculitis; sin embargo, se confirmó el diagnóstico mediante biopsia cerebelosa. Se realizó DSO para contrarrestar el edema cerebeloso que ocasionó hidrocefalia. Se evidenció mejoría clínica del paciente luego del manejo médico y quirúrgico instaurado<sup>[4]</sup>.

En la paciente en estudio, al manejo con prednisona se sumó la DSO; sin embargo, el resultado fue no óptimo y distinto al de los casos descritos. La evaluación imagenológica, posterior a la DSO del paciente, identificó mayor lesión encefálica, sospechándose que la liberación de componentes sanguíneos (neutrófilos y fibrina) en las estructuras encefálicas pudieron haber empeorado la vasculitis, tal como lo sugirió algún estudio<sup>[6]</sup>. Esto podría explicar el intenso edema del encéfalo (supra e infratentorial) y la hemorragia subaracnoidea (HSA) posquirúrgicas.

En lo referente a la HSA, algunas publicaciones han descrito que las vasculitis de arterias intracraneales suelen generar estrés hemodinámico por la estenosis vascular de origen inflamatorio cuando el LES no está bien controlado, pudiendo ocasionar HSA. Sumado a esto, un reporte sobre vasculitis por LES altamente activo en HSA con angio-TEM de encéfalo negativa (al ingreso) identificó, en imágenes posteriores, la formación de aneurismas de novo en arterias de mediano tamaño, presumiblemente por la fragilidad vascular. Así, la ruptura de este tipo de aneurismas suele ser causa de HSA; sin embargo, el origen de la HSA primaria permanece incierto<sup>[10,11]</sup>.

Las características clínicas del caso expuesto, en relación con la DSO, denotaron la realización temprana del procedimiento quirúrgico, en un paciente joven, con mal estado general, junto con una DVE y sin lobectomía del área infartada. De estos factores, el mal estado general y la falta de lobectomía pudieron

haber sido decisivos en el resultado, tal como se describirá. Así, sobre DSO no existe la suficiente evidencia científica de calidad, sobre el tipo de paciente y el tiempo ideal, para realizarla en un *stroke* cerebeloso y obtener buenos resultados. Pues, los resultados desfavorables (28%) y mortalidad (19,9%), son altos.<sup>12]</sup> Pese a esto, estas cifras podrían disminuir cuando se indique la DSO tempranamente, en personas jóvenes, con buen estado clínico, en simultáneo con una DVE y con realización de lobectomía del área infartada<sup>[12]</sup>. No obstante, es aun más difícil obtener la evidencia para la aplicación de la DSO en casos de LESNP asociada con hipertensión endocraneana (HTEC); con escasas publicaciones sobre DSO en vasculitis cerebelosa por LES e HTEC, como las de Kim *et al.* y Naito *et al.*<sup>[4,6]</sup>. Por tanto, a lo previamente referido, hay incertidumbre en la recomendación de cirugía y en el resultado clínico luego de esta.

La biopsia, aunque no está exenta de riesgos, es el estándar de oro en el diagnóstico de vasculitis por LES, no obstante, fue preferencia del cirujano diferir la resección de tejido encefálico en este caso. Además, publicaciones sugieren que los exámenes de laboratorio y las neuroimágenes son suficientes para iniciar el tratamiento<sup>[1,13]</sup>.

Acorde con lo publicado, la prednisona ha sido el medicamento más empleado en el LES, tal como se describe en el caso. Este u otros glucocorticoides tienen un efecto antiinflamatorio con mayor inmediatez comparado con otras terapias inmunosupresoras y, en el LESNP, han sido usados a pesar de la escasa evidencia clínica<sup>[14]</sup>. Sin embargo, ya iniciado algún glucocorticoide, es posible que la adición de ciclofosfamida tenga mayor eficacia que la metilprednisolona en el tratamiento del LESNP agudo y grave<sup>[4, 14-16]</sup>. Además, en las vasculitis del SNC en el LES y, considerando se trate de inducción, mantenimiento, severidad o refractariedad, todos los medicamentos antes descritos pueden ser empleados e incluir otros como: hidroxiquina, metotrexato, azatioprina y anticuerpos monoclonales<sup>[17]</sup>.

El estudio del presente caso tuvo como limitaciones la falta de un examen histológico e imagenológico con RMN y angio-RMN de encéfalo que pudieran reforzar el diagnóstico altamente sugestivo de vasculitis de arterias cerebelosas por LES. La vasculitis inflamatoria por LES en arterias de mediano calibre de la circulación posterior del encéfalo es una causa muy infrecuente de *stroke* en los pacientes con lupus; sin embargo, su elevada tasa de mortalidad obliga al descarte de su existencia. El manejo médico de esta entidad se efectúa asentado en la limitada evidencia científica. Así mismo, dada la insuficiente evidencia para generar sólidas recomendaciones quirúrgicas, la descompresión suboccipital realizada en los muy pocos casos de *stroke* secundarios a vasculitis cerebelosa por LES obedece al imperioso intento del neurocirujano por incrementar la probabilidad de supervivencia de aquellos pacientes.

#### Agradecimientos

A los doctores Paúl Carranza y Bruno Díaz, neurocirujanos del Servicio de Neurocirugía del HNCH, por la intervención quirúrgica realizada a la paciente del caso presentado.

#### Contribuciones de autoría

Concepción y diseño: Elder Castro.

Obtención de información: Elder Castro y París González.

Redacción del artículo: Elder Castro.

Revisión crítica del artículo: Elder Castro y París González.

#### Fuente de financiamiento

Recursos propios.

#### Declaración de conflicto de interés

Los autores reportan que no existe ningún conflicto de interés.

## ORCID

Elder Castro-Castillo, <https://orcid.org/0000-0002-8078-6239>

París González-Quinteros, <https://orcid.org/0009-0002-2041-5601>

## REFERENCIAS BIBLIOGRÁFICAS

1. Abraham P, Neel I, Bishay S, Sewell D. Central Nervous System Systemic Lupus Erythematosus (CNS-SLE) Vasculitis Mimicking Lewy Body Dementia: A Case Report Emphasizing the Role of Imaging With an Analysis of 33 Comparable Cases From the Scientific Literature. *J Geriatr Psychiatry Neurol.* 2021 Mar; 34(2):128-141. doi: 10.1177/0891988720901788.
2. Bertsias G, Boumpas D. Pathogenesis, diagnosis and management of neuropsychiatric SLE manifestations. *Nat Rev Rheumatol.* 2010 Jun; 6(6):358-67. doi: 10.1038/nrrheum.2010.62.
3. Tsoi L, Mok C, Man B, Fu Y. Imaging Pattern and Outcome of Stroke in Patients with Systemic Lupus Erythematosus: A Case-control Study. *J Rheumatol.* 2021 Apr;48(4):533-540. doi: 10.3899/jrheum.200664.
4. Naito N, Kawano H, Yamashita Y, Kondo M, Haji S, Miyamoto R, et al. Neuropsychiatric systemic lupus erythematosus with cerebellar vasculitis and obstructive hydrocephalus requiring decompressive craniectomy. *Mod Rheumatol Case Rep.* 2021 Jan; 5(1):52-57. doi: 10.1080/24725625.2020.1826626.
5. Appenzeller S, Cendes F, Costalat L. Cerebellar ataxia in systemic lupus erythematosus. *Lupus.* 2008 Dec;17(12):1122-6. doi: 10.1177/0961203308093071.
6. Kim YS, Park BS, Baek W, Kim SH. Massive vasculitic cerebellar infarction in patient with systemic lupus erythematosus. *Neurol India.* 2012 Jan-Feb;60(1):106-8. doi: 10.4103/0028-3886.93603.
7. Jennette J, Falk R, Bacon P, Basu N, Cid M, Ferrario F, et al. 2012 revised International Chapel Hill Consensus Conference Nomenclature of Vasculitides. *Arthritis Rheum.* 2013 Jan;65(1):1-11. doi: 10.1002/art.37715.
8. Nishigaichi A, Oiwa H, Hosokawa Y, Hayashi M, Mine N, Nomura E, et al. A case of systemic lupus erythematosus associated with cerebral arteritis: a case report and case-based literature review. *Nagoya J Med Sci.* 2020 Nov;82(4):807-814. doi: 10.18999/nagjms.82.4.807.
9. Belmont H, Abramson S, Lie J. Pathology and pathogenesis of vascular injury in systemic lupus erythematosus. Interactions of inflammatory cells and activated endothelium. *Arthritis Rheum.* 1996 Jan;39(1):9-22. doi: 10.1002/art.1780390103.
10. Zhang Y, Liu S, Zeng X. Subarachnoid hemorrhage due to systemic lupus erythematosus associated with multiple intracranial artery aneurysms. *Chin Med J (Engl).* 2019 Jan 5;132(1):109-112. doi: 10.1097/CM9.000000000000022.

11. Acioly M, Farina E, Dalmônico A, Aguiar L. Severe cerebral vasculitis in systemic lupus erythematosus: from stroke to multiple fusiform aneurysms. *Eur Neurol.* 2012;67(6):352-3. doi: 10.1159/000336570.
12. Ayling OGS, Alotaibi NM, Wang JZ, Fatehi M, Ibrahim GM, Benavente O, Field TS, Gooderham PA, Macdonald RL. Suboccipital Decompressive Craniectomy for Cerebellar Infarction: A Systematic Review and Meta-Analysis. *World Neurosurg.* 2018 Feb; 110:450-459.e5. doi: 10.1016/j.wneu.2017.10.144.
13. Leone P, Prete M, Malerba E, Bray A, Susca N, Ingravallo G, Racanelli V. Lupus Vasculitis: An Overview. *Biomedicines.* 2021 Nov 5; 9(11):1626. doi: 10.3390/biomedicines9111626.
14. Magro-Checa C, Zirkzee E, Huizinga T, Steup-Beekman G. Management of Neuropsychiatric Systemic Lupus Erythematosus: Current Approaches and Future Perspectives. *Drugs.* 2016 Mar;76(4):459-83. doi: 10.1007/s40265-015-0534-3.
15. Barile-Fabris L, Ariza-Andraca R, Olgúin-Ortega L, Jara L, Fraga-Mouret A, Miranda-Limón J, *et al.* Controlled clinical trial of IV cyclophosphamide versus IV methylprednisolone in severe neurological manifestations in systemic lupus erythematosus. *Ann Rheum Dis.* 2005 Apr; 64(4):620-5. doi: 10.1136/ard.2004.025528.
16. Fernandes V, Castro A, Ferreira N, Atallah A. Cyclophosphamide versus methylprednisolone for treating neuropsychiatric involvement in systemic lupus erythematosus. *Cochrane Database Syst Rev.* 2013 Feb 28;2013(2):CD002265. doi: 10.1002/14651858.CD002265.pub3.
17. Hecker C, Welponer T, Herold M, Trinka E, Broussalis E, Killer-Oberpfalzer M. Update on treatment strategies for vasculitis affecting the central nervous system. *Drug Discov Today.* 2022 Apr;27(4):1142-1155. doi: 10.1016/j.drudis.2021.11.020.