

# *Siringocistadenoma papilifero*

*María Clara Lopera C.  
Angela Zuluaga de C.  
Walter León*

## **RESUMEN**

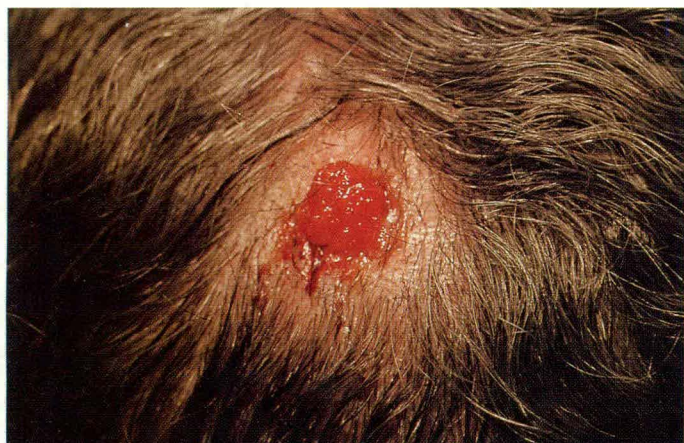Se reporta el caso de un siringocistadenoma papilifero en cuero cabelludo en una mujer de 85 años. El diagnóstico fue histopatológico y con tratamiento quirúrgico obtuvo una evolución satisfactoria.

**Palabras clave:** siringocistadenoma papilifero, cuero cabelludo.

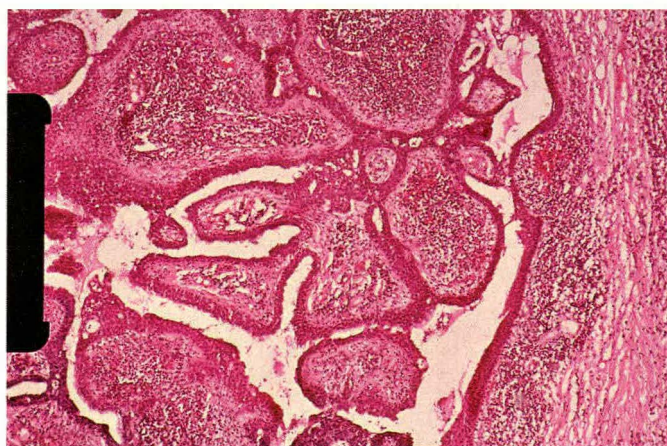
## **HISTORIA CLINICA**

Paciente de 85 años de edad con lesión nodular en cuero cabelludo desde la infancia, de crecimiento progresivo, pruriginoso, y con dolor ocasional.

El paciente presentaba una lesión tumoral exofítica sésil de 1.5 cm de diámetro, friable, eritematosa, que



**foto 1. SIRINGOCISTADENOMA PAPILIFERO**



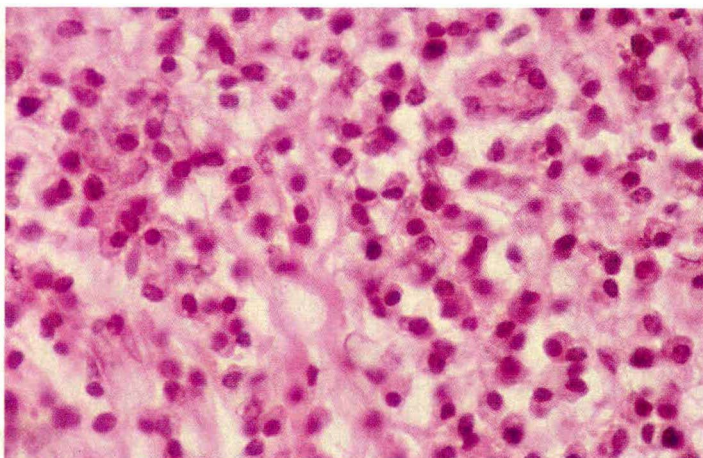
**foto 2. BIOPSIA INCISIONAL**

sangraba con trauma mínimo, localizada en vértex de cuero cabelludo (Figura 1).

Se realiza biopsia incisional y el informe histopatológico con hematoxilina y eosina reportó: cavidad quística con numerosas proyecciones papilares hacia la luz (Figura 2). Estas estructuras están tapizadas por 2 capas celulares; la capa luminal de tipo columnar con citoplasma eosinófilo y algunas células con secreción por decapitación. La capa basal es cuboidal. En el estroma se identifican numerosos plasmocitos y no hay malignidad (Figura 3).

María Clara Lopera C., Residente III Dermatología, CES, Medellín.  
Angela Zuluaga de C., Jefe del Departamento de Dermatología, CES, Medellín.  
Walter León, Dermatopatólogo CES, Medellín.  
Correspondencia: María Clara Lopera C., Clínica CES: Cra. 50C N° 58-45, Medellín.

## SIRINGOCISTADENOMA PAPILIFERO



**foto 3. PLASMOCITOS**

Con los anteriores hallazgos se hace un diagnóstico de un siringocistadenoma papilífero.

Se realiza excisión quirúrgica del tumor, con márgenes de resección libres. La evolución postoperatoria fue satisfactoria, y un año después no presenta recidiva.

### COMENTARIO

El Siringocistadenoma Papilífero es un tumor benigno de anexos, descrito por primera vez por Peterson, en 1892, como « originado en nevus sebáceo ».<sup>1</sup>

Se caracteriza por ser una lesión solitaria que se localiza principalmente en cabeza y cuello. Se presenta con mayor frecuencia en mujeres que en hombres con una relación 3:1, características que están acordes con el caso de nuestra paciente.<sup>1, 2</sup>

Aparece al nacimiento o en la infancia temprana inicialmente como una placa alopecica suave asociada con un nevus sebáceo en el 30% de los casos. En la pubertad aumenta de tamaño, se vuelve nodular, exofítico y friable.<sup>3</sup>

El 10% de estos tumores pueden originar un carcinoma basocelular y en raros casos se puede desarrollar un carcinoma apocrino, situaciones que no se presentaron en nuestra paciente.<sup>1, 3, 4</sup>

Su histogénesis es controversial. Se le ha postulado un origen en glándulas apocrinas porque sus células producen secreción por decapitación, que es característica de éstas. También se le ha atribuido un origen en glándulas ecrinas, puesto que estos tumores muestran positividad para enzimas ecrinas. Por último, se ha postulado un origen apoecrino.<sup>5</sup>

Dentro de los diagnósticos clínicos diferenciales más importantes hay que tener en cuenta otros tumores de anexos, lesiones metastásicas de malignidades internas y el granuloma telangiectásico.<sup>1, 3</sup> Los dos principales diagnósticos histológicos diferenciales son el hidradenoma papilífero y el adenoma del pezón.<sup>5</sup>

El tratamiento de elección es la resección quirúrgica y también se han reportado resultados satisfactorios con el láser de CO<sub>2</sub>.<sup>3</sup> En nuestro caso, se realizó excisión quirúrgica obteniéndose una excelente evolución y hasta el momento no ha presentado recidiva del tumor.

### SUMMARY

A case of a 85 year-old woman, with a siringocystadenoma papilliferum on the scalp is presented. The diagnosis was made by histopathology. The surgical treatment evolution was excellent.

## BIBLIOGRAFIA

- 1) Requena L, Kiryu H, Ackerman B. Siringocystadenoma papilliferum. En: Neoplasms with apocrine differentiation. Ed Lippincott Raven; Philadelphia 1998; 105 - 159.
- 2) Mehregan A, Hashimoto K, Mehregan D et al. Sweat Apparatus Tumors. En: Pinkus' Guide to Dermatohistopathology. 6<sup>th</sup> Ed. 1995; Ed Appleton and Lange, Connecticut; 607 - 627.
- 3) Fitzpatrick TB, Eisen AZ, Wolff K et al. Tumors of Skin Appendages. En: Dermatology in General Medicine. 4<sup>th</sup> Ed. 1993; 1:882 - 883.
- 4) Mc Kee PH, Tumors of the Epidermal Appendages. En: Pathology of The Skin with Clinical Correlations. 2<sup>nd</sup> Ed. 1997; Ed Mosby Wolfe, London; 15.74 - 15.75.
- 5) Lever WF and Schaumburg- Lever G. En: Histopathology of the Skin. 7<sup>th</sup> Ed. 1990; JB Lippincott; 458 - 460.