

QUERATOACANTOMA DEL LABIO SUPERIOR

RESUMEN

Se presenta un caso de Queratoacantoma en el labio superior, en una mujer de 27 años. Se realizó biopsia excisional que reportó resección completa. Se ilustran los aspectos más importantes del caso.

PALABRAS CLAVE: Queratoacantoma labio, molluscum sebaceum labio, verrucoma labio, molluscum precarcinomatsum labio.

SUMMARY

This is the case of 37 years old woman with a lesion in her upper lip whose excisional biopsy diagnosed a keratoacanthoma with complete removal of these. There are shown in here the most important aspects of this case.

INTRODUCCION

El Queratoacantoma es una neoplasia benigna de crecimiento rápido que tiene forma nodular y presenta un tapón córneo central. Su aspecto clínico lo hace similar a una neoplasia maligna. Su aparición se ha asociado a trauma y a exposición solar. Su edad de presentación más frecuente está entre la cuarta y quinta década de la vida.

Su crecimiento es generalmente rápido siendo su aspecto clínico inicial más habitual, una pápula redondeada con umbilicación central. Muy frecuentemente es una lesión autorresolutiva que deja una ligera cicatriz. Se presenta con mayor frecuencia en la piel de la cara y del dorso de las manos; su presentación en labios y en mucosa oral, es rara.

Esta lesión histopatológicamente es muy similar a un carcinoma escamocelular bien diferenciado y se caracteriza por presentar epidermis con mitosis sin atipia y moderada tendencia a la queratinización, crecimiento de las crestas interpapilares invadiendo uniformemente la dermis acompañándose de un denso infiltrado inflamatorio mixto linfo-plasmocitario. El epitelio de la periferia de la lesión es normal.

CARLOS EDUARDO BOHORQUEZ YUNIS - *Estomatólogo*
Servicio de Dermatología - Hospital Militar Central
HERNAN DARIO MEJIA SILVA - *Dermatólogo*
Servicio de Dermatología - Hospital Militar Central
Santafé de Bogotá

Para su tratamiento hay varias alternativas terapéuticas como infiltración intralesional de triamcisonolona, electrofulguración y curetaje, crioterapia y criocirugía. Sin embargo, lo más aconsejable es la extirpación completa de la lesión; algunas sustancias como el Eretinato y el 5-Fluorouracilo se han usado con relativo éxito.

HISTORIA CLINICA

Mujer de 37 años de edad, natural de Jenesano, Boyacá y procedente de Santafé de Bogotá, de ocupación ama de casa, quien consultó al Servicio de Dermatología del Hospital Militar Central por presentar de un mes de evolución una lesión tumoral ubicada en el lado derecho del labio superior, ocasionalmente pruriginosa y por lo demás asintomática.

Antecedentes generales: miomatosis uterina y herpes simple orolabial recidivante.

Al examen físico se observa una masa tumoral de tipo papular de más o menos 1 cm. de diámetro con coloración amarillo-rosada, ubicada en mucosa de labio superior y piel vecina de la zona paramedial derecha. La lesión tiene en su superficie múltiples telangiectasias y da la impresión de tener un contenido de tipo sólido en su interior. No se palpa infiltración ni se observa ulceración (figura 1).

Con impresión diagnóstica de Queratoacantoma del labio, Poroma Ecrino y Quiste Epidermoide, se realiza biopsia excisional.

El reporte del estudio anatomopatológico dice: "lesión epitelial constituida por un cráter lleno de queratina revestido por epidermis acantósica que se invagina hacia la dermis con frecuente queratinización individual. Hay inflamación crónica circundante y se observan mitosis sin atipia y cambio actínico del colágeno. Diagnóstico: Queratoacantoma" (figura 2).

A un año de la realización del procedimiento quirúrgico no hay evidencia de recidiva de la lesión.

COMENTARIOS

Se han descrito tres tipos de Queratoacantoma: 1. Queratoacantoma Solitario; 2. Epiteliomas múltiples de curación espontánea y 3. Queratoacantoma del tipo eruptivo múltiple. Los tipos solitario y múltiple pueden aparecer en los labios, pero las mucosas orales parecen afectarse sólo con el queratoacantoma de tipo eruptivo. La lesión en cavidad oral afecta preferencialmente a los varones en relación 3:1; y compromete sin ninguna preferencia el labio superior o inferior. Existen publicaciones de lesiones en el

vermellón del labio y en la mucosa oral, siendo esta última una rara presentación.

El Queratoacantoma es una lesión rara en labios y cavidad oral y su diagnóstico diferencial se realiza con el carcinoma escamocelular; la ausencia de atipias celulares, el epitelio circundante no afectado a nivel del borde la tumoración, así como el ángulo agudo formado por los epitelios normal y anormal en el borde del cráter, se consideran como pruebas a favor del diagnóstico del queratoacantoma en la histología.

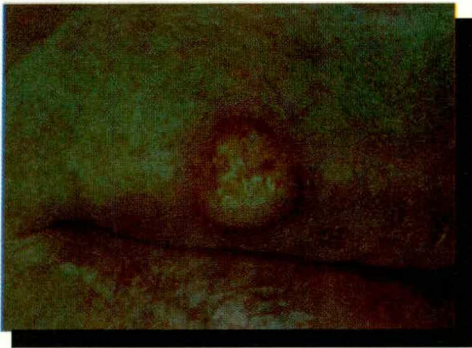

Figura 1: Imagen clínica de queratoacantoma en hemilabio superior derecho.

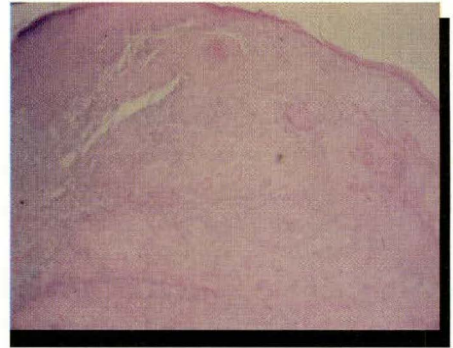


Figura 2: Imagen histopatológica del queratoacantoma. Acercamiento. Biopsia excisional. Coloración HematoxilinaEosina.

BIBLIOGRAFIA

- FITZPATRICK, Thomas B., et al. *Dermatology in General Medicine*. 3th Edition. 1987. Mc Graw Hill Inc.
- GARLIN, Robert J., GOLDMAN, Henry M. *Patología Oral* Thoma. 1979 Salvat Editores S.A.
- LEVER, Walter F, SCHAUMBURG - LEVER Gundula. *Histopatología de la piel*. Séptima edición. 1991 Editorial Interamericana.
- MITCHELL David F, STANDISH Miles, FAST Thomas B. *Propedéutica Odontológica*. Segunda edición. 1973 Editorial Interamericana
- MOSCHELLA Samuel L., HURLEY Harry J. *Dermatology*. Second Edition. 1985 W B Sanders Company.
- ROOK Arthur, et al. *Textbook of Dermatology*, Fifth edition, 1992. Blackwell Scientific Publications.
- SHAFFER William G., LEVY Barney M. *Tratado de patología bucal*. Cuarta edición. 1989. Editorial Interamericana.
- ZAGARELLI Edward V., FUTSCHER Austin H. HYMAN George A. *Diagnóstico en patología oral*. Primera edición. 1979. Salvat Editores S.A.

ENDOMETRIOSIS UMBILICAL

MARIA DEL PILAR VILLEGAS M. - *Residente III de Dermatología*

FELIPE JARAMILLO AYERBE - *Jefe Servicio de Dermatología, Profesor Asistente, Universidad de Caldas, Manizales*

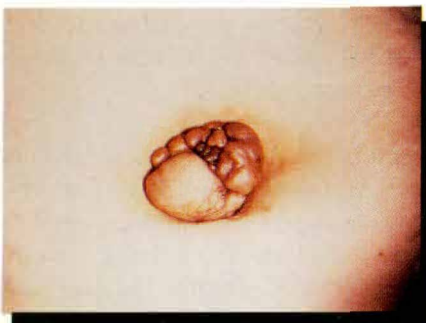

Figura 1: Nódulo pardo, multilobulado y exofítico en el ombligo.

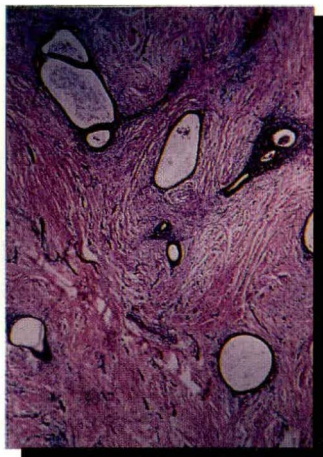

Figura 2: Luces glandulares espacios quísticos tapizados por epitelio columnar incluidos en un estroma muy celular (H&E, original x 40).

RESUMEN

Presentamos el caso de una mujer de 39 años de edad con una masa umbilical de dos años de evolución, dolorosa, que sangraba durante el período menstrual. La endometriosis cutánea es una entidad rara, que debe sospecharse sobre una cicatriz quirúrgica abdominal que se presente con dolor y sangrado cíclico más pronunciado en el período menstrual.

PALABRAS CLAVE: Endometriosis, ombligo.

SUMMARY

We present a case of a 39 years old woman with a 2 years history of a painful umbilical mass that had been bleeding with her menses. Cutaneous endometriosis is a rare entity that should be suspected in any female in her reproductive age presenting with cyclic pain and bleeding emanating from a mass in the umbilicus or in the vicinity of an abdominal surgical scar.

KEY WORDS: Endometriosis, umbilicus

INTRODUCCION

La endometriosis cutánea (EC) se define como la presencia de tejido endometrial uterino en la piel. Estudios recientes demuestran que la EC es una enfermedad genética con una herencia poligénica multifactorial.¹ La EC es una entidad poco común; fué descrita por primera vez en 1.885 por Von Recklinhausen. En 1.886 Villar describió el primer caso de endometriosis umbilical (EU); desde entonces, cerca de 100 casos se han descrito en la literatura.²

La prevalencia de la endometriosis en general se estima en un 10% de la población femenina y la (EC) corresponde al 1% de todos los casos de tejido endometrial ectópico.³

HISTORIA CLINICA

Una mujer de 39 años de edad presentaba desde hacía 2 años una lesión nodular dolorosa localizada en región umbilical, con secreción serohemática fétida y aumento de tamaño concomitante con el período menstrual (Fig. No. 1).

Antecedentes personales: menarquia a los 13 años, G3 V3 A0, FUP hace 13 años, Ciclos 30/5, FUM el día de la consulta, sin historia de dismenorrea ni de procedimientos quirúrgicos.

Al examen físico se observa una masa multilobulada exofítica no ulcerada, de color café con secreción serohemática de 2 cm de diámetro. El examen ginecológico fue normal al igual que los exámenes de laboratorio de rutina.

Se tomó una biopsia de la lesión en donde se evidenciaron en la dermis múltiples espacios

quísticos y estructuras glandulares tapizadas por una sola capa de células columnares desprovistas de atipias las cuales mostraban secreción decapitada; el estroma adyacente era ricamente vascularizado y se encontraban focos de eritrocitos extravasados (Fig. No. 2). Con diagnóstico de endometriosis se practicó resección quirúrgica de la lesión.

DISCUSION

La etiopatogénesis de la endometriosis es materia de controversia; se reconocen tres teorías: la teoría original, también llamada metaplasia celómica, sostiene que la endometriosis se debe a la transformación metaplásica de las células que tapizan el peritoneo pélvico; la segunda teoría postula el trasplante de endometrio uterino a localizaciones ectópicas por vía hematogena, vía linfática, menstruación retrógrada, o por diseminación iatrogénica; pero la teoría más aceptada es la llamada teoría de la inducción, la cual es una combinación de las dos anteriores, donde células endometriales viables arrojadas a la cavidad pélvica por menstruación retrógrada o a la piel por procedimientos quirúrgicos, liberarían unas sustancias hasta ahora desconocidas, que inducirían la diferenciación del mesénquima en tejido endometrial.^{1,4}

Usualmente la EC afecta mujeres jóvenes en edad reproductiva, (un 75% tienen entre 25 y 45 años), pero la edad promedio al momento del diagnóstico es entre 25 y 29 años. La principal localización es en ombligo, periné, región inguinal y en cicatrices quirúrgicas abdominales, especialmente después de cesáreas y cirugías ginecológicas, con un intervalo promedio de 4.8 años entre la cirugía y los síntomas clínicos⁵; también puede presentarse espontáneamente hasta en el 31% de los casos⁶ y en éstos se limita al ombligo y a la región inguinal.²

Un 50% de las pacientes con EC tienen también compromiso pélvico. Los implantes de endometrio ectópico pueden no cumplir los cambios cíclicos hormonales del endometrio uterino normal.¹; evento que dificulta el diagnóstico ya que los síntomas característicos de la enfermedad como son la dismenorrea, el dolor pélvico, el dolor abdominal, la dispareunia y el sangrado concomitante con la menstruación pueden no estar presentes en esos casos.²

El diagnóstico diferencial de un nódulo umbilical incluye: carcinoma metastásico de ovario o de tracto gastrointestinal, melanoma maligno nodular, granuloma piógeno, queloide, o restos embrionarios como son el onfaloma, el ducto vitelino persistente y el pólipo umbilical.⁷

El tratamiento de elección de la EC es la resección quirúrgica. El tratamiento médico con progesterona o andrógenos orales, los cuales producen una atrofia endometrial, es usado en lesiones leves con buenos resultados.^{8,9}

MORFEA EN CAVIDAD ORAL

RESUMEN

Se presenta un caso de Morfea en cavidad oral, comprometiendo lengua, paladar duro y blando, en un paciente hombre de 25 años de edad a quien hacía dos años se le había diagnosticado Morfea en la región frontal derecha. Se manejó con D - penicilamina y se logró detener el proceso de la enfermedad. Se ilustran los aspectos más importantes del caso.

PALABRAS CLAVE: Morfea bucal, escleroderminia oral.

SUMMARY

This is the case of a 25 years old man with Morphoea that comprises the tongue, the hard and the soft palate, in whom two years before, it was diagnosed another Morphoea on the right frontal region. He was treated with D - Penicilamine stopping the progression of the disease. The most important aspects are shown in here.

INTRODUCCION

El término esclerodermia debe usarse cuando la piel es el único órgano afectado, presentándose

BIBLIOGRAFÍA

1. Olive DL, Schwartz LB. Endometriosis. *NEJM* 1993; 24:1.759-1.769
2. Shwayder TA. Umbilical nodule and abdominal pain. *Arch Dermatol* 1987; 123:105
3. Williams HE, Barsky S, Storino W. Umbilical endometrioma. *Arch Dermatol* 1976; 112:1435-1436
4. Gaetje R, Kotzian S, Hermann G. Invasiveness of endometriotic cells in vitro. *Lancet* 1995; 346:1463-4
5. Koger KE; Shatney CH; Hodge K; McClenathan JH. Surgical scar endometrioma. *Surg Gynecol Obstet.* 1993; 177:243-6
6. Steck MWD, Helwig EB. Cutaneous umbilical anomalies. *JAMA* 1965; 191:167-170
7. Nix TE Jr, Young JC. Congenital umbilical anomalies. *Arch Dermatol.* 1964; 90:160-65
8. Purvis RS, Tying SK. Cutaneous and sub-cutaneous endometriosis surgical and hormonal therapy. *J Dermatol Surg Oncol* 1994; 20:693-95
9. Bergqvist ATI. Extragenital endometriosis. A review. *Eur J Surg* 1992; 158:7-12

CARLOS EDUARDO BOHORQUEZ YUNIS,

Estomatólogo

MARGARITA ESCOBAR AVILA, *Dermatóloga*

HERNÁN DARIO MEJÍA SILVA - *Dermatólogo*

Servicio de Dermatología, Hospital Militar Central, Santafé de Bogotá.

atrófica e indurada. Esta ha sido clasificada en dos formas principales, primero la morfea difusa o esclerodermia generalizada y segunda, la morfea localizada, que incluye la circunscrita y la lineal.

La denominación de esclerosis sistémica progresiva señala la afectación de sistemas compuestos de varios órganos, como piel, tracto gastrointestinal, pulmones y corazón.

Sin importar cual sea el órgano afectado el proceso patológico consiste en la proliferación excesiva del tejido conectivo fibroso, con inflamación de intensidad variable de los vasos sanguíneos y del tejido conectivo. A consecuencia de esto hay una induración y atrofia de la piel, trastornos de la motilidad gastrointestinal, fibrosis pulmonar e insuficiencia cardíaca. La enfermedad puede progresar rápida o lentamente y en la actualidad se desconocen los factores etiológicos.

Múltiples tratamientos han sido empleados en estas enfermedades sin que ninguno sea completamente eficaz.

A la fecha algunos investigadores prefieren separar la forma localizada considerando que no tienen ninguna relación con la esclerosis sistémica, ni acontece en ésta. El fenómeno de Raynaud casi siempre está presente en la esclerosis sistémica. En cuanto a las formas localizadas de la enfermedad, se caracterizan por la induración final de la piel y la fijación de la epidermis a los tejidos subcutáneos más profundos; puede iniciar en cara, extremidades o tronco.

El término de Morfea ha sido utilizado para determinar a la escleroderma circunscrita. Los tipos de escleroderma localizada raramente afectan de forma directa la cavidad oral, pero la afectación de la cara puede extenderse hasta los labios o producir incapacidad para abrir por completo la boca.

HISTORIA CLINICA

Un hombre de 25 años de edad, natural de Santafé de Bogotá y procedente de Cartagena, de ocupación Oficial de la Armada Nacional, consulta al Servicio de Dermatología del Hospital Militar Central, por presentar de dos meses de evolución, lesión dolorosa en lengua sobre la línea media.

Como antecedente de importancia, hacía dos años se le había diagnosticado una Morfea en región frontal derecha que había sido tratada con corticoides sin mayor resultado, ya que la lesión seguía progresando.

Al examen físico se observa en cavidad oral:

- Placa atrófica de forma romboide con aspecto erimatoso ubicada en la línea media del tercio medio de la superficie dorsal de la lengua. La lesión tiene 2 x 1 cm.
- Placa atrófica en forma de semicírculo, con pérdida de la vasculatura que altera el color normal de la mucosa oral, dando un aspecto de livedo reticular en el paladar duro y blando.

Además, a nivel cutáneo tres placas atróficas con discreto cambio de la coloración en la región frontal

derecha, puente nasal derecho y ala nasal derecha, que se han tornado blanquecinas y tienen las siguientes dimensiones respectivamente: 5 x 1 cm, 1 y 0,5 cm de diámetro.

Con la impresión diagnóstica de Morfea en cavidad oral (compromiso lingual y palatino) Vs Glositis romboidea media y atrofia de mucosa de paladar, se realizan biopsias de lengua y paladar.

El estudio histopatológico dice: "En ambas biopsias se observa engrosamiento e hialinización de las fibras colágenas, pérdida de los apéndices dérmicos, en especial de las glándulas salivales mucosas accesorias y atrofia del epitelio con pérdida de las espigas y aumento de la pigmentación melánica en el material, resistente a la diastasa PAS positivo, presente en áreas de colágeno homogéneo. Las paredes de los vasos se ven escleróticas. Diagnóstico: Morfea".

Con el diagnóstico de Morfea lineal oro-facial se inició manejo con D - Penicilamina a dosis de 125 mg, incrementada hasta 375 mg semanales, con estabilización del cuadro clínico, consistente en la no progresión de la enfermedad después de 8 meses de tratamiento.

COMENTARIOS

En la Morfea de cavidad oral, la manifestación más frecuente es la alteración del ligamento periodontal, que radiográficamente se ve aumentado. En cambio, en la esclerosis Sistémica Progresiva, las estructuras bucales que por lo regular están afectadas son la lengua, el paladar blando y la laringe; todos estos cambios en diferentes estructuras llevan a dificultad para hablar, respirar, deglutir, jadear y aún realizar movimientos de apertura bucal cuando se encuentran afectados los músculos, ligamentos y demás estructuras que componen la articulación temporomandibular. Sin embargo, hay reportes de lesiones similares a la de la Esclerosis Sistémica Progresiva en varios casos de Morfea como el que se presenta.

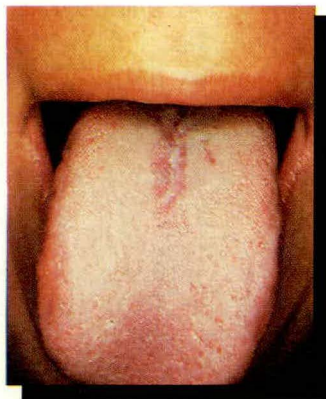


Figura 1: Morfea en lengua, atrofia en línea media.

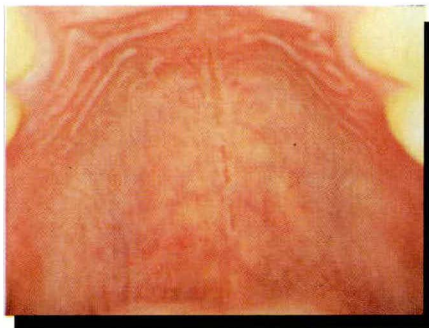

Figura 2: Morfea en paladar duro, atrofia y telangiectasias en mucosa palatina.

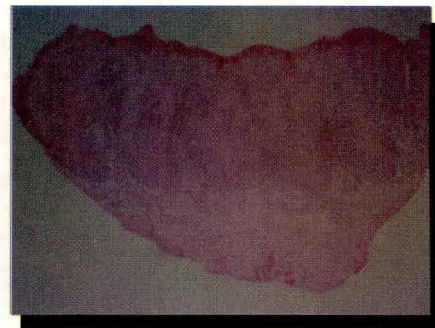


Figura 3: Imagen histopatológica de morfea en biopsia de lengua. Panorámica coloración H.E.

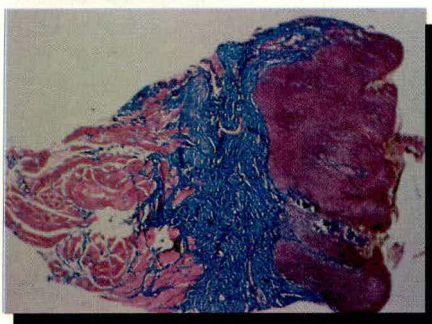


Figura 4: Imagen histopatológica de morfea en biopsia de lengua. Panorámica, coloración Tricrómico.

BIBLIOGRAFIA
 FITZPATRICK, Thomas B., et al. *Dermatology in General Medicine*. 3th Edition. 1987. Mc Graw Hill Inc.
 GARLIN, Robert J., GOLDMAN, Henry M. *Patología Oral* Thoma. Primera edición. 1979 Salvat Editores S.A.
 LEVER, Walter F, SCHAUMBURG - LEVER Gundula. *Hispatología de la piel*. Séptima edición. 1991 Editorial Interamericana.
 MITCHELL David F, STANDISH Miles, FAST Thomas B. *Propedéutica Odontológica*. Segunda edición. 1973 Editorial Interamericana
 MOSCHELLA Samuel L., HURLEY Harry J. *Dermatology*. Second Edition. 1985 W B Sanders Company.
 ROOK Arthur, et al. *Textbook of Dermatology*, Fifth edition, 1992. Blackwell Scientific Publications.
 SHAFER William G., LEVY Barnet M. *Tratado de patología bucal*. Cuarta edición. 1989. Editorial Interamericana.
 ZAGARELLI Edward V., FUTSCHER Austin H., HYMAN George A. *Diagnóstico en patología oral*. Primera edición. 1979. Salvat Editores S.A.

CARCINOMA DE CELULAS DE MERKEL ORIGINADO EN ULCERA CRONICA DE MIEMBRO INFERIOR

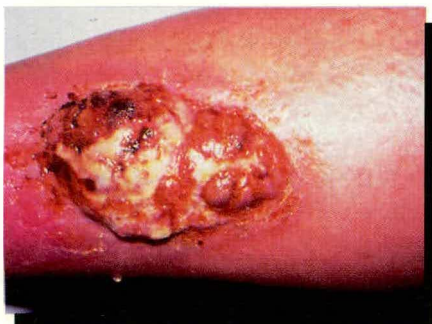

Figura 1: Aspecto clínico.

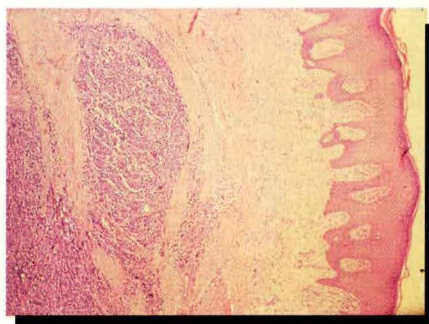


Figura 2 y 3: Dermis ocupada por células pequeñas, pleomórficas de núcleos hiper cromáticos y abundantes mitosis.

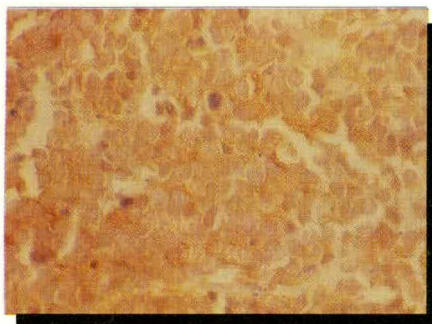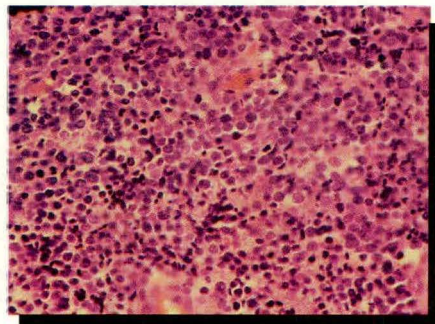


Figura 4: Enolasa neuronal.

RESUMEN

Se presenta el caso de un hombre de 83 años con carcinoma de células de Merkel, el cual se originó en una úlcera de 10 años de evolución, localizada en el tercio medio, región anterior, de la pierna derecha. El diagnóstico se hizo con base en los hallazgos histopa-

CLARA JARAMILLO DELGADO
Residente III Dermatología - Instituto de Ciencias de la Salud CES, Medellín.
ALVARO ACOSTA DE HART, MD.
Dermatólogo, Cirujano Dermatólogo Jefe Grupo de Dermatología, Instituto Nacional de Cancerología, INC, Santafé de Bogotá

tológicos junto con la presencia de enolasa neuroespecífica.

PALABRAS CLAVES: Carcinoma de Células de Merkel - Úlcera Crónica en Miembro Inferior.

SUMMARY

A case presented of an 83 year old male patient having a Merkel cell type carcinoma, which originated in an ulcer of 10 years of evolution, located in the fore middle-third section of the righth leg. Diagnosis was made based on histopathological findings along with the presence of neurospecific enolase.

KEY WORDS: Merkel Cell type Carcinoma; Chronic Ulcer in Lower Limb.

INTRODUCCION

El carcinoma de células de Merkel (CCM), conocido también como carcinoma neuroendocrino de piel y carcinoma trabecular, fue descrito en 1972 por Toker.¹

Se cree que su origen está en la célula de Merkel, la cual se encuentra localizada en la capa basal de la epidermis donde funciona como mecanorreceptor. Esta célula se encuentra en contacto con los queratinocitos por medio de desmosomas y también se encuentra en relación con axones no mielinizados de la dermis.

La célula de Merkel expresa antígenos tanto epiteliales como neuroendocrinos y a la microscopía electrónica se evidencian estructuras muy características tales como los gránulos densos².

Este es el primer reporte en la literatura de un carcinoma de células de Merkel que se origina en una úlcera crónica de miembros inferiores.

CASO CLINICO

Paciente de sexo masculino, de 83 años, procedente de Santafé de Bogotá. El paciente consultó por úlcera de 10 años de evolución localizada en tercio medio de pierna derecha, que presentó crecimiento exofítico en el último mes, sin antecedentes personales de importancia.

Al examen físico presentaba una lesión tumoral ulcerada de 15 x 6 cm, localizada en tercio medio, aspecto anterior de pierna derecha, de bordes netos, centro nodular y exofítico acompañado de adenopatías inguinales duras y adheridas a planos profundos en el mismo lado (Fig. 1).

Con diagnóstico de carcinoma escamocelular originado en una úlcera crónica, se tomó biopsia incisional, la cual mostró: Epidermis con hiperplasia pseudocarcinomatosa; dermis

ocupada por masa tumoral formada por células pequeñas, pleomórficas, de núcleos hipercromáticos y abundantes mitosis (Fig. 2 y 3). La inmunohistoquímica reportó: antígeno carcinoembrionario: negativo, citoqueratina: negativa, cromogranina: negativa, antígeno común leucocitario: negativo, protina S 100: negativa, antígeno epitelial de membrana y enolasa neuroespecífica: positivas (Fig. 4).

La lesión fue inicialmente extirpada quirúrgicamente con un margen de piel sana de 1 cm; con recidiva tumoral dos meses más tarde, por lo cual se practicó amputación supracondílea y vaciamiento inguinoilíaco. Posteriormente, el paciente hizo metástasis a hígado y ganglios retroperitoneales y falleció, en un plazo de 6 meses.

COMENTARIOS

El carcinoma de células de Merkel es una neoplasia rara y agresiva que afecta a personas entre los 60 y 70 años de edad de raza blanca. En el 65% de los casos la lesión se localiza en cabeza, cuello y miembros superiores. Clínicamente aparece como nódulo único, umbilicado o una placa infiltrada de color rojo, violáceo o púrpura, de superficie lisa y brillante con telangiectasias y un tamaño menor de 2 cm.^{1,2}

El tumor se localiza histopatológicamente en dermis y tejido celular subcutáneo y puede presentarse con tres patrones diferentes:

1. Trabecular: se presenta en menos del 25% de los casos. Las células son redondas con abundante citoplasma, núcleo mal definido mezclado con trabéculas interconectadas entre sí.

2. Variante de células pequeñas: Caracterizado por la presencia de pequeñas células, con alta actividad mitótica, mitosis anormales, áreas de necrosis, pérdida de la arquitectura normal. Este es el patrón menos frecuente y el encontrado en nuestro paciente.

3. Variante intermedia: Se caracteriza por la presencia de nidos de células de tamaño intermedio y de trabéculas periféricas.^{1,2,3}

El CCM inmunohistoquímicamente presenta los siguientes marcadores: Citoqueratinas: pueden o no estar presentes; antígenos epiteliales de membrana, neurofilamentos, cromogranina y protina S 100 generalmente presentes así como la enolasa neuroespecífica la cual se encuentra en el 100% de los CCM. Estos ayudan a diferenciar el CCM de otras neoplasias, tales como el carcinoma de células pequeñas de pulmón, neuroblastoma del adulto, carcinoide,

carcinoma escamocelular mal diferenciado, carcinoma de esófago y linfoma^{2,4}.

En el caso que presentamos, la presencia de enolasa neuroespecífica unida a los hallazgos histopatológicos y la clínica, nos permitieron hacer el diagnóstico de CCM.

Es frecuente la asociación entre este tumor con el carcinoma escamocelular y carcinoma basocelular, lo que sugiere que la radiación ultravioleta esté implicada en la genesis de esta neoplasia¹. Actualmente lo más aceptado es que este tumor deriva de la epidermis, de células indiferenciadas que han adquirido habilidades neurosecretorias.²

En el CCM se han encontrado anomalías citogénicas, las cuales se encuentran localizadas tanto en el cromosoma 1 como en el cromosoma Y, (delección), pero la significancia de estas alteraciones se desconoce⁴. A nuestro paciente no se le practicó estudio citogenético.

Por su comportamiento, el tumor agresivo tiende a recurrir localmente en 30 a 50% de los casos, a pesar de la resección quirúrgica completa¹. Puede presentar metástasis ganglionares regionales en el 55% de los casos y metástasis a distancia en el 49%⁵; estas últimas pueden comprometer principalmente pulmón, hígado y hueso. Menos comúnmente, páncreas, riñón, coroides, pleura, tejido retroperitoneal, testículos, glándula parótida e intestino^{6,7,8}. El rápido deterioro y muerte de nuestro paciente confirmaron la agresividad de la neoplasia.

Idealmente, el manejo de la enfermedad localizada se realiza con resección quirúrgica con márgenes de piel sana de 2.5 a 3 cm. En el caso de que el tumor tenga un tamaño mayor de 2 cm, actividad mitótica mayor de 10 por campo, patrón histológico de pequeñas células y compromiso ganglionar, se recomienda realizar simultáneamente linfadenectomía². El tratamiento coadyuvante con radioterapia postquirúrgica se recomienda en dosis de 56 a

60 Gy para tumores grandes y de 45 a 50 para tumores pequeños incluyendo siempre las cadenas ganglionares regionales dentro del área a irradiar⁹.

La quimioterapia se ha empleado principalmente en CCM en estadios avanzados o con recurrencia local, lográndose en algunos casos respuesta completa. Los agentes empleados son Vincristina, Ciclofosfamida, Doxurubicina, 5 Fluoruracilo, Dacarbazina, Cisplatín y Etoposide, entre otros^{10,11}.

El factor de necrosis tumoral (FNT) y el Interferon Alfa 2 (IFN- α 2), se han utilizado. El primero logró la desaparición del tumor en el tiempo promedio de cinco meses.^{12,13}

El pronóstico de los pacientes con CCM es malo. Del 25% al 35% de los pacientes mueren a causa de la enfermedad y la sobrevivencia a tres años es del 55 al 85%².

En el caso que presentamos, el único marcador inmunohistoquímico encontrado fue la enolasa neuroespecífica. Con base en este hallazgo y con la histopatología de células pequeñas características se hizo el diagnóstico de CCM.

El comportamiento agresivo de este tumor se evidencia por su rápida recidiva luego de la resección quirúrgica, por la presencia de metástasis ganglionares y la evolución rápida hacia la muerte.

Dentro de los carcinomas de células de Merkel reportados en la literatura, casi todos se presentan en áreas de exposición al sol y muestran poca tendencia a la ulceración. Nuestro paciente tuvo algunas particularidades a saber: Se presentó en área no expuesta al sol, estaba francamente ulcerado y su patrón histológico de células pequeñas es el menos frecuente. Además, es el primer reporte de un CCM que se origina en úlcera crónica de miembro inferior.

BIBLIOGRAFIA

1. ANDREW, J.E.; SILVERS, D.N.; LATTES, R.: "Merkel cell carcinoma" En: Friedman, R.J. Rigler, D.A. Kopf, A.W. et al. Cancer of the skin. New York: W.B. Saunders Company, 228-294, 1991
2. RATNER, D.; NELSON, D.R.; BROWN, M.F.; JOHNSON, T.M.: "Merkel cell carcinoma". J. Am. Acad. Dermatol., 29: 143-156, 1993
3. HAAG, M.L.; FGLASS, L.F. y FENSKE, N.E.: "Merkel cell carcinoma". Dermatol. Surg. 21: 609-683, 1995.
4. TOPE, W.D.; SANGUEZA, O.P.: "Merkel cell carcinoma, histopathology immunohistochemistry and cytogenetic analysis". J Dermatol Surg Oncol, 20: 468-652, 1994.
5. HANKE, W.C.; CONER, A.C.; TEMOFEN; LINGEMAN, R.E.: "Merkel cell carcinoma". Arch Dermatol, 1225: 1896-2000, 1989.
6. RO, J.Y.; AYALA, A.G.; TETU, B.; ORDOÑEZ, N.G.; EL-NACGAR, A.; GRIGNON, D.J.: "Merkel cell carcinoma metastasis to the testis". Am J Clin Pathol, 94: 384-389, 1990.
7. CHERARDI, G.; MARVEGGIO, C.; STIGLICH, F.: "Rapid metastasis of Merkel cell carcinoma in a young patient with ectodermal dysplasia". Acta Cytol, 34: 381-386, 1990
8. OIVEROG,.; FRANCHELO, A.; PACHIONI, D.; ENRICHENS, F.; MAO, P.; BENEDETTI, G.: "A rare case of Merkel's tumor with intestinal metastasis". Ann Ital Chir, 61: 277-280, 1990
9. MORRISON, W.H.; PETERRS, L.J.; SILVA, E.G.; WENDT, C.D.; ANG, K.K.; GOEPFERT, H.: "The essential role radiation therapy in securing locoregional control of Merkel cell carcinoma". Int. J. Radiat. Oncol Biol Phys, 19: 583-591, 1990.
10. WINNE, C.J.; KEARSLY, J.H.: "Merkel cell carcinoma, a chemosensitive skin cancer". Cancer, 62: 28-31, 1988.
11. CROSH, W.W.; GIALLOLLNE, L.; HANDE, K.R.; JOHNSON, D.H.: "Disseminated Merkel cell tumor". Am J. Clin. Oncol, 10: 227-230, 1987.
12. ITO, Y.; KAMAMURA, K.; UEDA, K.; ONOREDA, H.; TAKAHASHI, H.; HIORIKOSHI, T.: "Merkel cell carcinoma. A successful treatment with tumor necrosis factor". Arch Dermatol, 125: 1093-1095, 1989
13. DURAND, J.M.; RICHARD, M.A.; PORTAL, Y.; MONGIN, M.: "Treatment of Merkel cell carcinoma with alpha 2b". Br. J. Dermatol, 12: 508, 1991.