

ACANTOSIS NIGRICANS PALMAR

Un Futuro Sombrío, Escrito en las Manos...

Arroyo E., César
Garzón M., Jorge

RESUMEN

Se presenta el caso de una mujer de 65 años, quien desde hacía 6 meses tenía engrosamiento de las palmas y el dorso de las manos ("mano en intestino"). La histopatología reveló cambios característicos de acantosis nigricans. Mediante estudios paraclínicos se comprobó la existencia de un adenocarcinoma gástrico inoperable.

INTRODUCCION

La Acantosis Nigricans Maligna (A.N.M.) es un síndrome paraneoplásico secundario, en un 80% de los casos, a un adenocarcinoma intraabdominal, generalmente gástrico (60%).¹

La A.N.M. consiste en la aparición simultánea con el tumor, de placas pardogrisáceas de piel áspera y engrosada que afectan principalmente pliegues de axilas, cuello, región submamaria, periumbilical, región inguinal y periné. Ocasionalmente, puede observarse en codos, dorso de manos y membranas mucosas.²

En las palmas y plantas puede presentarse una queratodermia difusa, con paquidermatoglifos, conformándose un aspecto clínico poco frecuente pero característico denominado "Mano en intestino".³

HISTORIA CLINICA

Campesina de 65 años de edad, procedente de Río Bobo (Nariño), quien consultó en noviembre de 1990 por engrosamiento de palmas y dorso de las manos, de 6 meses de evolución (Figs. Nos. 1, 2 y 3).

Examen Físico

Consciente, afebril, hidratada, colaboradora.

T.A.: 110/70

En comisuras labiales se apreciaba compromiso de las membranas mucosas, con aspecto papilomatoso y aterciopelado.

En abdomen se palpaba masa blanda pulsátil en región correspondiente a epigastrio y mesogastrio. No había soplos.

Resto del examen físico negativo

César Arroyo E.

Jorge Garzón M.

Dermatólogos Instituto Departamental de Salud, Pasto (Nariño)

Presentado como póster en el XX Congreso Colombiano de Dermatología, Cali, 1994

Correspondencia: Dr. César Arroyo, A.A. 254 Pasto, Nariño

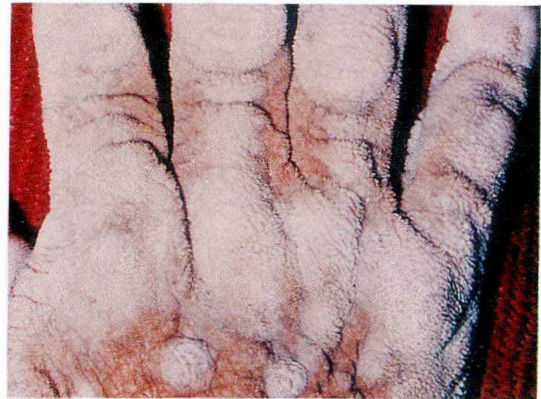

Fig. No. 1. Acantosis Nigricans Palmar. Aspecto dorsal

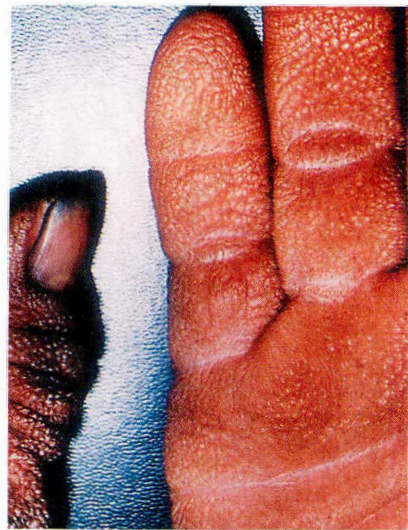

Fig. No. 2. Acantosis Nigricans Palmar. Aspecto palmar.

Exámenes Complementarios

Laboratorio: Hb: 13.8. Hto: 41. Leucocitos: 4.250. Segmentados: 44%. Linfocitos: 50%. Eosinófilos: 2%. Monocitos: 4%. Glicemia: 110 mg%.

Sangre oculta en heces: +.

Rx Tórax: Normal. Rx Abdomen: "Sin signos de obstrucción intestinal ni efectos de masa. Se sugieren estudios para descartar aneurisma de aorta abdominal". Biopsia de piel (dorso de mano): Acantosis Nigricans (Fig. No. 4) Rx vías digestivas altas: "Se observa masa gástrica que disminuye la luz en forma concéntrica con descenso del ángulo de Treitz, indicando compromiso de páncreas". Esófago-Gastroscopia: Esófago: Normal. Estómago: "Lesión neoplásica que ocupa cuerpo y antro ocasionando disminución del calibre de la luz y retención gástrica de alimentos. Píloro de aspecto normal".

Dx: Carcinoma Gástrico Bormann Tipo IV en Cuerpo y Antro.

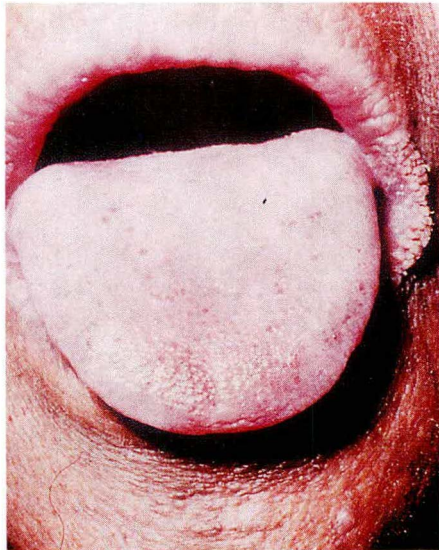


Fig. No. 3. Aspecto clínico de la paciente. Obsérvese las lesiones de comisuras labiales. La biopsia de mucosa gástrica confirmó carcinoma de tipo intestinal (Figura 5).

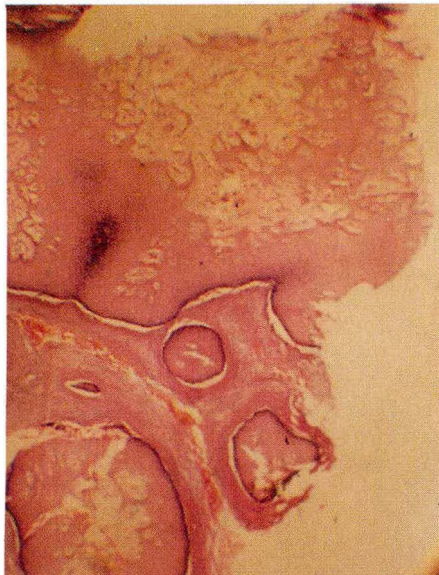


Fig. No. 4. El examen histológico de la piel afectada reveló la presencia de hiperqueratosis y papilomatosis y los vellos interpapilares llenos de material queratósico. No se aprecia hiperpigmentación, pues esta coloración se debe clínicamente más a la hiperqueratosis, que a la presencia de melanina.⁵

Manejo

Doce días después de su hospitalización fue dada de alta con tratamiento paliativo, por considerar el caso intratable desde el punto de vista quirúrgico.

DISCUSION

La "Mano en intestino" o "Mano en tripa", es una forma de Acanthosis Nigricans limitada a las palmas. El 94% de los pacientes con esta variante de A.N.M. presentan cáncer y en ocasiones varios tumores primarios concomitantes.⁴

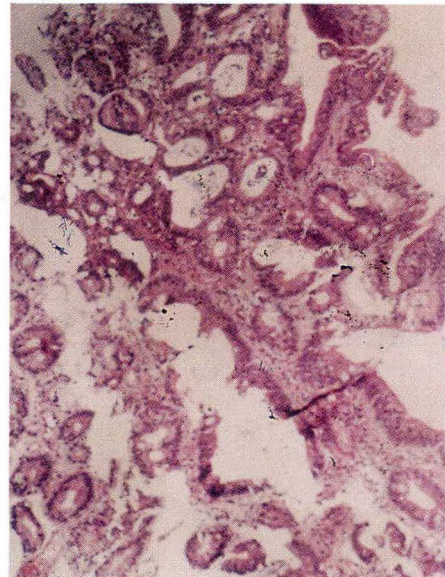


Fig. No. 5. Biopsia de mucosa gástrica descrita: "Células neoplásicas que forman estructuras glandulares. Hay fibrina, eritrocitos y macrófagos. Se observa metaplasia intestinal del epitelio"

Si bien la A.N.M. clásica se relaciona principalmente con la existencia de un adenocarcinoma gástrico, la forma exclusivamente palmar, se presenta con mayor frecuencia secundariamente a un carcinoma de pulmón.⁴ Esto no ocurrió en el caso expuesto.

La patogénesis de la "Mano en tripa" es desconocida. Se piensa en la influencia de factores humorales producidos por el tumor y que actuarían sobre la piel estimulando la proliferación epidérmica y conjuntival.

Se han detectado células endocrinas aminosecretoras del sistema APUD en tumores gástricos acompañados de A.N.M. Se ha especulado además sobre la secreción de algún péptido activo por parte del tumor.²

El pronóstico de los carcinomas asociados a A.N.M. es muy malo, en promedio 11 meses de sobrevida desde su manifestación cutánea.²

SUMMARY

The case of a 65 year-old woman with thickening of the skin of the palms and dorsum of the hands ("intestine hand") is reported here. The histopathological findings were characteristic of acanthosis nigricans. Further paraclinical studies disclosed an inoperable gastric adenocarcinoma.

BIBLIOGRAFIA

1. Th. Fitzpatrick. 3a. Edición. 165. 2124
2. RJ Bosch, ML Wilhelm y J Ocaña. Dermatoses paraneoplásicas. Revista Piel. 1986 Sept-Oct: 165.
3. GM Levene, SK Goomalarni. Diagnósticos ilustrados en dermatología. 1981: 105
4. Ph R Cohen. Malignancy-associated triple palms. Journal of the American Academy of Dermatology. 1992 Agosto; 2(2 Parte 1): 271-272.
5. WF. Lever Acanthosis Nigricans. Histopatología de la piel. 1960: 22: 362.