

## CASOS CLINICOS

### ASOCIACION ENTRE LEPRA LEPROMATOSA Y LEUCEMIA LINFOCITICA CRONICA Reporte de un caso

*Alvarez, María Inés  
Jiménez, Guillermo*

#### RESUMEN

Se reporta el caso de un paciente que presentaba manifestaciones cutáneas simultáneas de Lepra lepromatosa y Leucemia Linfocítica Crónica, entidades que en la literatura no se encuentran frecuentemente reportadas como coexistentes, y en Colombia es el primer caso reportado.

**Palabras clave:** Lepra Lepromatosa, Leucemia Linfocítica Crónica.

#### INTRODUCCION

Las lesiones de piel que acompañan a la leucemia pueden contener células malignas (lesiones específicas) o pueden representar dermatosis benignas que resultan de efectos sistémicos de la enfermedad o de fenómenos paraneoplásicos (lesiones no específicas). Se estima que sólo el 25-40% de los pacientes presentan manifestaciones cutáneas durante su enfermedad y la mayoría de éstas son lesiones no específicas tales como prurito, ictiosis, púrpura... Dentro de las lesiones específicas se conoce la leucemia cutis, y ésta puede manifestarse en forma de placas, nódulos o pápulas.

La lepra o enfermedad de Hansen, es una enfermedad crónica, contagiosa, con distribución mundial que afecta principalmente a los países en desarrollo, causada por el *M. leprae*, que compromete los nervios y la piel en forma variable, dependiendo de la respuesta inmune celular instaurada por el paciente, y que según ésta, se define el espectro en el cual se clasifica la enfermedad: LL, BL, BB, BT, TT, I.

María Inés Alvarez, Residente III, CES, Medellín  
Guillermo Jiménez, Dermatólogo, Residente Cirugía Dermatológica, CES, Medellín

Correspondencia: Dra. María Inés Alvarez, FAX (94) 512 83 38, Medellín.  
Este caso fue estudiado por los autores durante su fase de entrenamiento en el Centro Dermatológico Federico Lleras A. (MIA) y en el Instituto Nacional de Cancerología (GJC).

Es constante y temprano el compromiso nervioso en la lepra, aunque no siempre se manifiesta clínicamente con anestesia cutánea o debilidad muscular.

La Lepra lepromatosa es una forma sistémica de la enfermedad que puede presentarse inicialmente con lesiones maculares múltiples, diseminadas con variable alteración en la sensibilidad, y posteriormente placas infiltradas, incluso nódulos, que comprometen todo el tegumento e infiltración cutánea que se manifiesta con la fascies característica. El compromiso neural será crónico y progresivo hasta la destrucción de los filetes nerviosos y anestesia total, que permite el desarrollo de las deformidades en las extremidades, tan características de la LL. Inmunológicamente se caracteriza por una anergia selectiva al *M. leprae*. Las baciloscopias serán francamente positivas y la lepromina negativa.

La complejidad de la expresión inmunológica en los pacientes con Lepra ha llevado a intensos estudios para aclarar lo que sucede inmunológicamente, lo mismo que para dar explicación a la asociación de la lepra con otras entidades como son el Sida, la amiloidosis, la artritis reumatoidea y los nódulos reumatoideos, la psoriasis y la leucemia linfocítica crónica reportados en la literatura.

#### CASO CLINICO

Se presenta el caso de un paciente de sexo masculino, de 46 años, natural de Boyacá, residente en el Guaviare, agricultor, quien consultó al Centro Dermatológico Federico Lleras Acosta de Bogotá, y al Instituto Nacional de Cancerología, por presentar nódulos múltiples en la piel, anestésicos, localizados en piernas y brazos principalmente, de un año de evolución, acompañado de epistaxis, y que además presentaba infiltración cutánea difusa generalizada. En los últimos 3 meses desarrolló síntomas sistémicos como adinamia, astenia, pérdida de peso y múltiples adenopatías cervicales dolorosas.

AP: las residencias previas fueron en Boyacá, y actualmente en el Guaviare.  
AF: negativos.

Al examen físico presentaba una PA 130-80 mmHg, Pulso 84/min. Temperatura 37°C. Pálido, adenomegalias grandes y dolorosas submaxilares, cervicales, epitrocleares, inguinales, bilaterales. Hepato y esplenomegalia. En extremidades, presenta numerosos nódulos de diferente tamaño, algunos hiperpigmentados, anestésicos, indurados. Infiltración de la piel

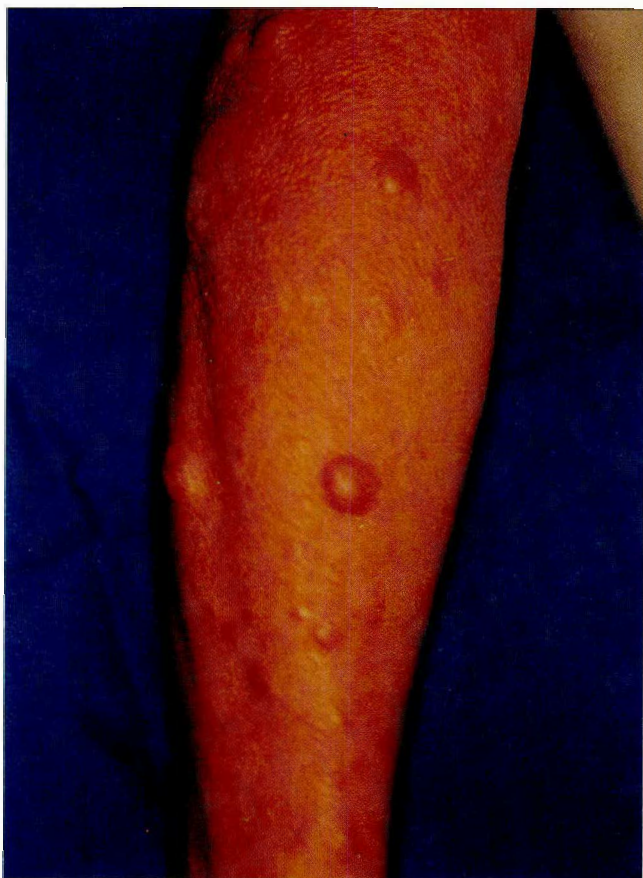

Fig. No. 1. Nódulos cutáneos leucémicos sobre superficie cutánea infiltrada por Lepra Lepromatosa.

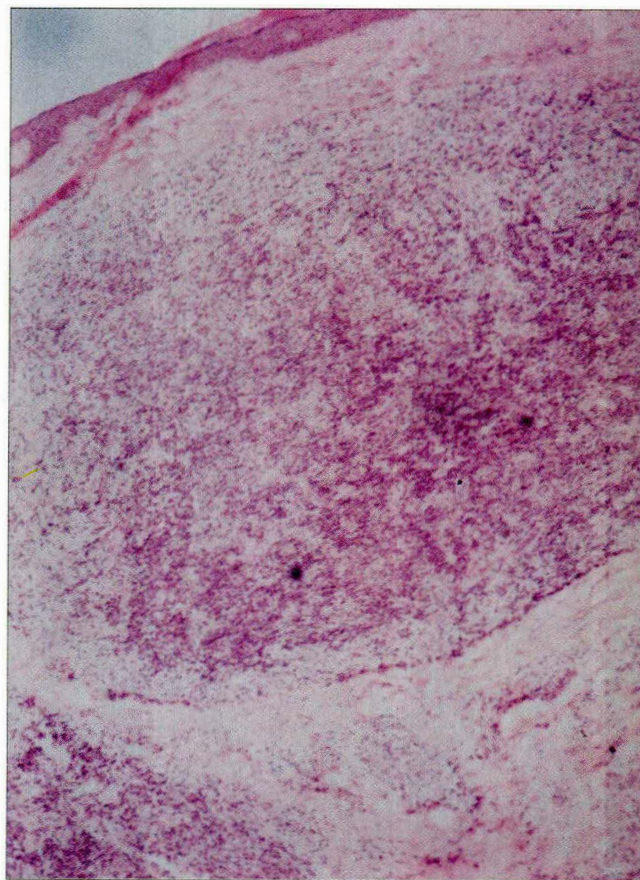


Fig. No. 2. Reacción granulomatosa lepromatosa con presencia de linfocitos atípicos en su interior.

en rostro y espalda, sin anestesia, y pérdida franca de la sensibilidad en piernas y ambos pies.

## RESULTADOS

En el Instituto Nacional de Cancerología se hizo el diagnóstico de Leucemia Linfocítica Crónica, para lo cual se inició quimioterapia antitumoral. Esto explicaba el cuadro clínico de manifestaciones sistémicas y las megalias presentes.

Cuadro hemático: Hemoglobina 9 gr, leucocitos 32000/mm<sup>3</sup>, sedimentación 42 mm.

Médula ósea: Reemplazo de la arquitectura con aumento de la celularidad a expensas de linfocitos maduros. Mitsuda Negativo. Baciloscopia positiva (IB 0.75%). Biopsia de piel: Epidermis atrófica, numerosos y pequeños infiltrados linfocitocarios perivascularares, perianexiales y perineurales, se aprecia cariorrexis linfocítica e hiperchromasia en linfocitos de dermis superior. Escaso epidermotropismo. ZN: Frecuentes bacilos granulosos. Se confirmó el diagnóstico de Lepra Lepromatosa y Leucemia Linfocítica crónica.

El paciente recibió tratamiento antitumoral con corticoesteroides sistémicos y ciclofosfamida y antileproso con terapia multidroga -DDS, clofazimina y rifampicina- que mejoraron la sintomatología.

Al mes del tratamiento antileproso, las baciloscopias se hicieron negativas.

## SUMMARY

A case is reported of a patient with cutaneous manifestations of Lepromatous Leprosy and Chronic Lymphocytic Leukemia, entities which are not frequently reported together in the literature. This is the first case reported in Colombia.

**Key Words:** Lepromatous Leprosy, Chronic Lymphocytic Leukemia.

## BIBLIOGRAFIA

1. Fitzpatrick TB, Eisen AZ, Wolff K, Freedberg IM, Austen KF. *Dermatology in General Medicine*. Fourth Edition. Mc Graw Hill. 1993
2. Marks R, Wilkinson DS. Psoriasis. In Rook AJ; Wilkinson DS. Ebling FJG et al. *Textbook of Dermatology*. 5 Edn. Vol. 3 1992.
3. Cohen PR, Kurzrock R. Benign rheumatoid nodules in a woman with chronic lymphocytic leukaemia and borderline lepromatous leprosy. *Ann Rheum Dis*. 1993; 52(9): 685-8.
4. Poole S, Fenske NA. Cutaneous markers of internal malignancy I. Malignant involvement of the skin and the genodermatoses. *J Am Acad Dermatol* 1993; 28:1-13.
5. Hastings R.C. *Leprosy*. Churchill Livingstone 1985.