

## Nervio Maxilar\*

El nervio maxilar es el ramo intermedio del nervio trigémino. Es totalmente sensitivo. Es intermedio en posición y tamaño entre el oftálmico y el mandibular. Se origina en la porción media del ganglio del trigémino, en forma de una cinta aplanada prexiforme, que va horizontalmente hacia adelante a lo largo de la porción inferior de la pared lateral del seno cavernoso y sale del cráneo por un foramen rotundo donde adquiere una forma más cilíndrica y una textura más uniforme. seguidamente cruza la parte superior de la fosa pterigopalatina y se dirige oblicuamente hacia afuera por la cara posterior de la apófisis orbitaria del palatino y superficie superior de la cara posterior del maxilar, para penetrar en la órbita a través de la fisura orbitaria inferior. Recibe ahora el nombre de **nervio infraorbitario** y, tras atravesar el canal y conducto infraorbitario aparecen en la cara a través del foramen infraorbitario. En su posición orbital el nervio se halla cubierto por el elevador del labio superior y se divide en ramos que se distribuyen por el ala de la nariz, párpado inferior, piel y mucosa de la mejilla y labio superior, y se anastomosa con ramos del nervio facial.

Dado que la boca se considera como el resultado de la unión de un par de arcos viscerales, el nervio maxilar puede ser descrito como el pre-tremático y el nervio mandibular como el ramo post-tremático del trigémino. En la etapa fetal precoz el maxilar inerva primariamente a las estructuras que constituyen procesos maxilares, y después extienden su territorio de inervación a los procesos frontales.

Los ramos del maxilar pueden dividirse en cuatro grupos según su origen en el cráneo, en la

fosa pterigopalatina, en el conducto infraorbitario o en la cara:

**El Nervio Meningeo** (Kimmel, 1961), denominado a veces nervio meningeo medio, procede del maxilar cerca del foramen rotundo; se anastomosa con ramos del plexo simpático carotídeo interno y luego acompaña a la rama frontal de la arteria meningeo media e inerva a la dura madre de la fosa craneal media. Sus ramos más anteriores llegan, sin embargo, a la fosa craneal anterior.

**Los ramos ganglionares**, en número de dos, conectan el maxilar con el ganglio pterigopalatino (esfenopalatino), que está inmediatamente por debajo de él en la fosa pterigopalatina. Contiene fibras secretoras para la glándula lagri-

<b>En el cráneo</b>	Ramo meningeo
<b>En la fosa pterigopalatina</b>	Orbitario Ganglionar
<b>En el conducto infraorbitario</b>	Alveolar superior posterior Alveolar superior medio Alveolar superior interior
<b>En la cara</b>	Palpebral Nasal Labiar superior

mal, y fibras sensoriales del perístio orbitario y de la mucosa de la nariz, paladar y faringe.

**El nervio orbitario** se origina a nivel de la fosa pterigopalatina, entra en la órbita por la fisura orbitaria inferior, corre a lo largo de la pared externa de la órbita y se divide en dos ramos, cigomaticotemporal y cigomaticofacial. El ramo cigomatico temporal corre junto al ángulo inferior externo de la órbita dando un ramo que se anastomosa con el nervio lagrimal y, atraviesa-

\*CARLOS A. MEJIA, Profesor Asistente, Universidad del Valle Cali - Colombia

do un canal con el hueso cigomático, penetra en la fosa temporal. Ascende entre el hueso y el músculo temporal, perfora la aponeurosis temporal a unos dos cms. por encima del arco cigomático, y se distribuye por la piel de la sien. Se anastomosa con el facial y con el ramo auriculotemporal del nervio mandibular, al atravesar la aponeurosis temporal emite un pequeño ramo que corre entre las dos hojas de la aponeurosis para dirigirse al ángulo externo del ojo. La anastomosis con el nervio lagrimal lleva fibras posganglionares parasimpáticas del ganglio esfenopalatino a la glándula lagrimal.

El ramo cigomático facial corre por el borde inferoexterno de la órbita, emerge en la cara a través de un orificio en el hueso cigomático y, atravesando el músculo Orbicular de los párpados, inerva a la piel del pómuló. Da lugar a un fino plexo junto con los ramos orbitarios del facial y los palpebrales del maxilar. Ocasionalmente, este nervio está ausente.

Ruskell (1974) ha descrito un ramo orbitociliar, que abandona el nervio maxilar en la fosa pterigopalatina, atraviesa la endidura esferomaxilar y alcanza al globo ocular ya sea a través del ganglio oftálmico o del plexo retoorbitario. Esta vía quedó establecida a partir de una serie de disecciones en 25 monos, junto con experiencia de degeneración neuronal, que parecieron indicar que el papel de sus fibras es sensitivo.

**Los nervios alveolares (dentarios) superiores** proceden del maxilar antes que abandonen la fosa pterigopalatina situándose en el conducto o canal infraorbitario. Se denominan nervios alveolares (dentarios) superiores posterior, medio y anterior.

**El nervio alveolar (dentario) superior posterior** procede del maxilar a nivel de la fosa pterigopalatina y se dirige hacia abajo y adelante hasta atravesar la cara posteroexterna del maxilar. Al igual que el posterior, acaba en varios ramos que se unen al plexodentario superior, y dan inervación a los premolares. Tiene una distribución y puede ser doble o triple, o estar ausente (Wood Jones, 1939; Fitzgerald, 1956; Pacini y Gremigrí, 1975).

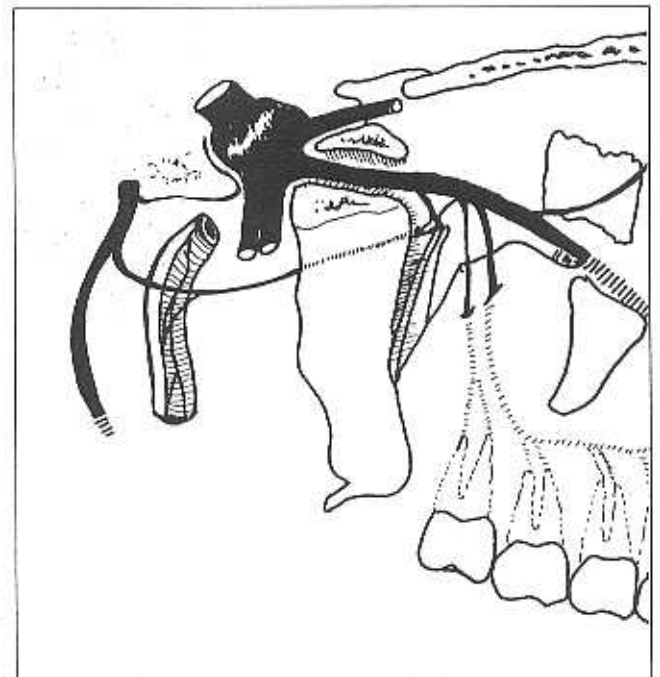
**El nervio Alveolar (dentario) superior anterior** abandona la cara lateral del nervio infraorbitario cerca de la mitad del conducto infraorbitario y corre por el conducto del seno en la

pared anterior del seno maxilar. En su porción inicial se incurva por debajo del agujero infraorbitario y se dirige hacia dentro de la nariz. Seguidamente se desvía hasta abajo y se divide en ramos que inervan los incisivos y el canino. Se anastomosa con otros ramos formando el plexo dentario superior, y da un ramo nasal, que pasa a través de un pequeño canal de la pared externa del meato inferior, inervando la mucosa de la pared anterior de la pared externa (hasta la abertura del seno maxilar) y el suelo de la cavidad nasal, anastomosándose con los ramos nasales del ganglio esfenopalatino. Su ramo terminal emerge cerca de la raíz de la espina nasal anterior e inerva las porciones adyacentes del tabique nasal.

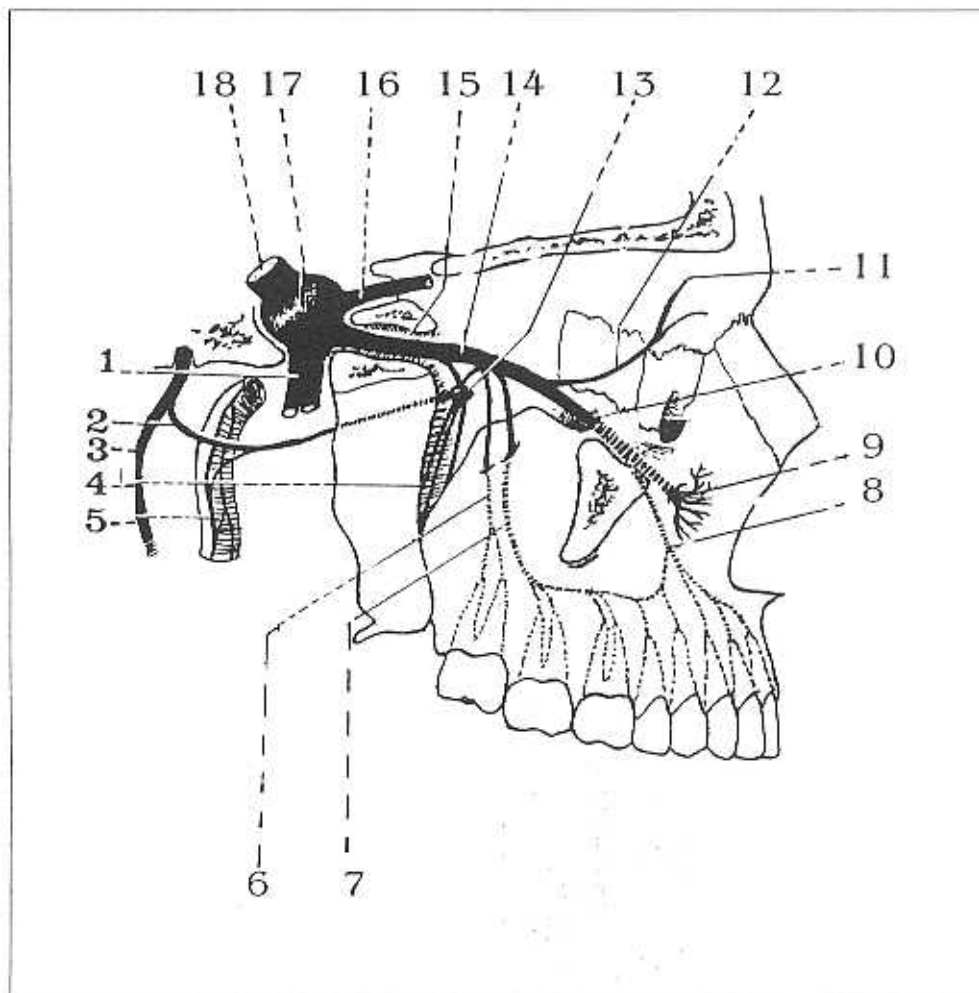
**Los ramos palpebrales** ascienden profundos respecto al músculo orbital de los párpados. Atraviesan pronto el músculo e inervan la piel del párpado inferior y se anastomosa con los nervios facial y cigomáticofacial en las proximidades del ángulo externo del ojo

**Los ramos nasales** inervan la piel del lado de la nariz y la porción del tabique nasal, anastomosándose con el ramo nasal externo del nervio etmoidal anterior.

**Los ramos labiales superiores** son grandes y numerosos; descienden por detrás del músculo elevador del labio superior e inervan la piel de la porción anterior, la mucosa bucal y las glándulas labiales. Se anastomosan con ramos del nervio facial, formando el plexo infraorbitario.



## Corte sagital del cráneo que muestra el trayecto del nervio maxilar derecho



- |                              |                               |
|------------------------------|-------------------------------|
| 1. Nervio alveolar inferior  | 10. Canal infraorbitario      |
| 2. Nervio Petroso mayor      | 11. Rama lacrimopaltebral     |
| 3. Nervio facial             | 12. Rama orbitaria            |
| 4. Nervios palatinos         | 13. Ganglio esfenopalatino    |
| 5. Simpático pericarotídeo   | 14. Nervio maxilar            |
| 6. Nervio dentario posterior | 15. Foramen rotundo (redondo) |
| 7. Nervio dentario medio     | 16. Nervio oftálmico          |
| 8. Nervio dentario anterior  | 17. Ganglio trigeminal        |
| 9. Nervio infraorbitario     | 18. Nervio trigémino (V)      |