



Ciencia Latina
Internacional

Ciencia Latina Revista Científica Multidisciplinar, Ciudad de México, México.
ISSN 2707-2207 / ISSN 2707-2215 (en línea), mayo-junio 2024,
Volumen 8, Número 3.

https://doi.org/10.37811/cl_rcm.v8i3

COMPLICACIONES DE LA APLICACIÓN DE BOTOX EN NIÑOS Y ADULTOS

**COMPLICATIONS OF BOTOX APPLICATION IN CHILDREN
AND ADULTS**

Nury Liseida Guevara Rosero

Universidad del Valle, Colombia

María Alejandra Tobón Arango

Universidad Pontificia Bolivariana, Colombia

Juan Sebastián Rojas Rodríguez

Universidad de Ciencias Aplicadas y Ambientales, Colombia

Tatiana Paola Vanegas Martínez

Universidad del Sinú, Colombia

Sharyne Ayús Hernández

Universidad del Sinú, Colombia

DOI: https://doi.org/10.37811/cl_rcm.v8i3.11860

Complicaciones de la Aplicación de Botox en Niños y Adultos

Nury Liseida Guevara Rosero¹nuryguevara1111@gmail.com<https://orcid.org/0009-0007-3549-6383>Médico General de la Universidad del Valle
Colombia**María Alejandra Tobón Arango**nubelar10@gmail.com<https://orcid.org/0000-0002-7800-682X>Médico Especialista en Gerencia de la
Calidad en Salud. Universidad Pontificia
Bolivariana
Colombia.**Juan Sebastián Rojas Rodríguez**juansrojasrmd@gmail.com<https://orcid.org/0009-0005-5168-6780>Médico General de la Universidad de
Ciencias Aplicadas y Ambientales
Colombia**Tatiana Paola Vanegas Martínez**tati01vanegas@gmail.com<https://orcid.org/0009-0000-0510-5520>Médico General de la Universidad del Sinú
Colombia**Sharyne Ayús Hernández**sharyayus@hotmail.com<https://orcid.org/0000-0002-7620-294X>Médico General de la Universidad del Sinú
Colombia

RESUMEN

La toxina botulínica (TXB), es una neurotoxina liberada por una bacteria conocida como Clostridium botulinum, este microorganismo fue descubierto por primera vez por Justinus Kerner entre los años 1817 y 1822 pero su aislamiento propiamente se dio en 1946 y la aplicación médica de esta sustancia fue descubierta en los años cincuenta. Pese a que el Botox es eficaz para tratar diversas afecciones neurológicas y cosméticas, puede implicar ciertos riesgos, o efectos adversos graves que están vinculados a diversos factores, como el riesgo de dañar el nervio facial cerca de la glándula parótida, la posibilidad de infiltración en estructuras cercanas, como los músculos maseteros, lo que podría resultar en la posible diseminación local o sistémica del medicamento, que a su vez puede generar complicaciones al aplicar localmente la sustancia como: dolor, edema, equimosis, e hiperestesia de corta duración. Además, se han reportado complicaciones inmunológicas como reacciones agudas tipo I (reacciones alérgicas a medicamentos) y también reacciones como ronchas a distancia, fatiga, cefaleas, neumonías aspirativas en niños, disfagia, parálisis, lagrimeo persistente y náuseas. El objetivo de este artículo es reconocer más a fondo las complicaciones de la aplicación de botox tanto en niños como adultos.

Palabras claves: Botox, toxina botulínica, Pediatría, estrabismo, distonía, medicina estética

¹ Autor principal

Correspondencia: nuryguevara1111@gmail.com

Complications of Botox Application in Children and Adults

ABSTRACT

Botulinum toxin (TXB) is a neurotoxin released by a bacteria known as *Clostridium botulinum*. This microorganism was first discovered by Justinus Kerner between 1817 and 1822, but its isolation itself occurred in 1946 and the medical application of this substance It was discovered in the fifties. Although Botox is effective in treating various neurological and cosmetic conditions, it may involve certain risks, or serious adverse effects that are linked to various factors, such as the risk of damaging the facial nerve near the parotid gland, the possibility of infiltration in nearby structures, such as the masseter muscles, which could result in possible local or systemic dissemination of the drug, which in turn can generate complications when applying the substance locally such as: pain, edema, ecchymosis, and short-term hyperesthesia. In addition, immunological complications such as acute type I reactions (allergic reactions to medications) and also reactions such as distant hives, fatigue, headaches, aspiration pneumonia in children, dysphagia, paralysis, persistent lacrimation and nausea have been reported. The goal of this article is to further recognize the complications of Botox application in both children and adults.

Keywords: Botox, botulinum toxin, Pediatrics, strabismus, dystonia, aesthetic medicine

Artículo recibido 22 mayo 2024

Aceptado para publicación: 25 junio 2024



INTRODUCCIÓN

La toxina botulínica (TXB), también denominada en la literatura como el "veneno milagroso", es una neurotoxina liberada por una bacteria conocida como *Clostridium botulinum*. La capacidad que posee la toxina botulínica para producir parálisis muscular es aprovechada desde el punto de vista clínico para tratar ciertas enfermedades neurológicas que cursan con una hiperactividad muscular (1). Fue descubierta por primera vez por el médico y poeta Justinus Kerner entre los años 1817 y 1822, quien la describió como el "veneno de las salchichas" y esto se debe a que la salchicha en latín se conoce como *botulus* y "veneno de la grasa" fue otra forma de denominación, ya que esta bacteria a menudo producía envenenamientos por proliferar en productos cárnicos que han sido manipulados o preparados de forma inadecuada (2). Su aislamiento se dio por primera vez en 1946 y la aplicación médica de esta sustancia fue descubierta en los años cincuenta. Se han descubierto hasta el día de hoy siete serotipos principales de la neurotoxina los cuales son A, B, C (1 y 2), D, E, F y G. Los siete serotipos son estructuralmente similares, pero inmunológicamente diferentes en cuanto a su potencia, duración de acción y localizaciones celulares diana, en la Tabla 1 se observan los perfiles de serotipos de neurotoxina botulínica y objetivos de escisión (3). La potencia de la NTBo varía según el serotipo y la potencia se informa como DL50/mg de toxina. El ensayo de laboratorio para la duración de la neurotoxina se basa en su acción proteolítica (Horas-Días-Meses). BoNT/A es el serotipo más potente y tiene la actividad proteolítica de acción más prolongada. La duración de la neurotoxina botulínica se estimó según su actividad proteolítica en modelos de laboratorio. La actividad in vivo de las BoNT dura de 2 a 4 meses desde la inyección. La información sobre la potencia de las BoNT se obtuvo de Meta Biologics, Inc (+) Presencia de acción sobre el objetivo; (-) Ninguna acción sobre el objetivo (4). Los humanos pueden ser afectados por las cepas A, B, E, F y G y no son afectados por las toxinas de las cepas C y D (5).



Tabla 1. Serotipos de la toxina botulínica

BoNT Type	<i>C. botulinum</i>	Laboratory measurement		Affects	SNARE Cleavage target			Commercial
		Potency LD50/mg	Duration *		tSNARE		vSNARE	
					SNAP 25	Syntaxin	VAMP	
A	Group I	3.7×10^7	31 days	Human	+	-	-	Yes
B	Group I-II	1.2×10^7	10 days	Human	-	-	+	Yes
C	Group III	5.8×10^6	25 days	Animal	+	+	-	No
D	Group III	3.1×10^7		Animal	-	-	+	No
E	Group II	3×10^7	0.8 days	Human, fish	+	-	-	No
F	Group I-II	3.6×10^6	2 days	Human	-	-	+	No
G	Group IV	4×10^6		Human	-	-	+	No

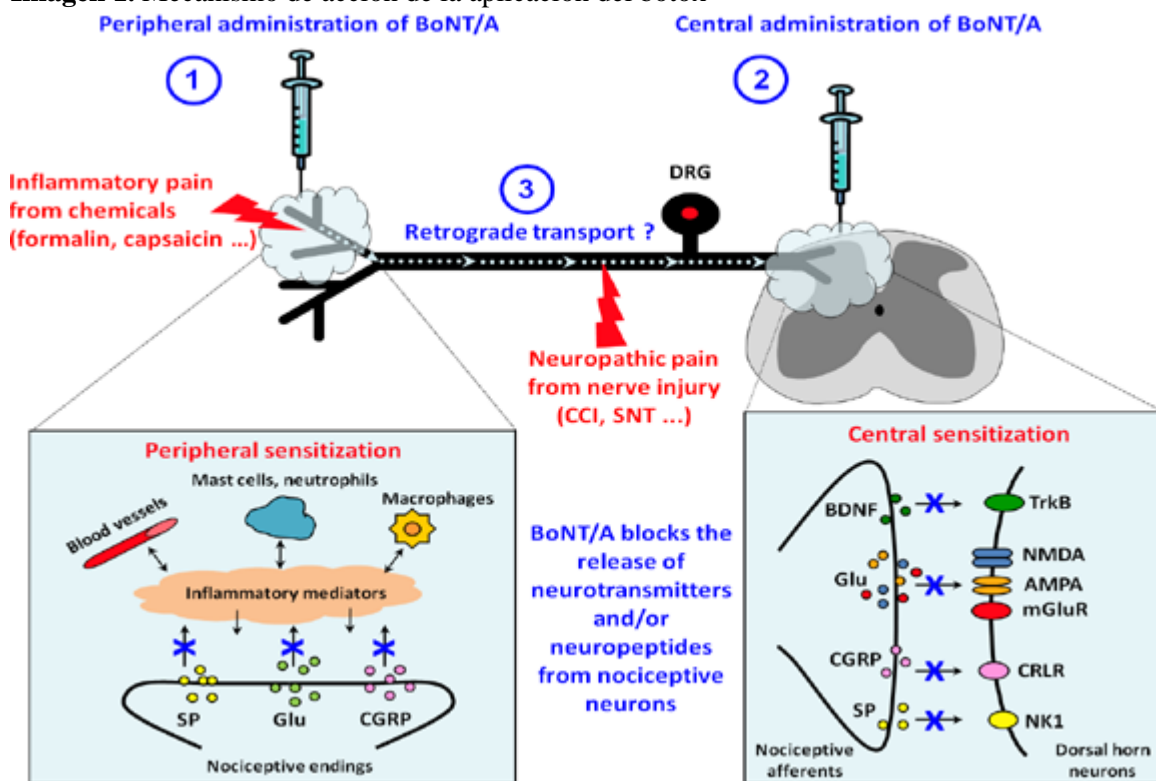
Nota: Tomado de: Zhongxing Peng Chen y J. Glenn Morris y Ramon L. Rodriguez y Aparna Wagle Shukla y John Tapia-N, Oportunidades emergentes para serotipos de neurotoxinas botulínicas}, *Toxins*, 2012, vol 4, pag 1196 - 1222.

En cuanto a su mecanismo de acción, La acción celular de las BoNT se produce como un mecanismo de cuatro pasos: (i) unión de las BoNT a la membrana presináptica neuronal, mediante la interacción con gangliósidos, la proteína 2 de la vesícula sináptica y/o la sinaptotagmina, según el serotipo (6); (ii) internalización de BoNT mediante endocitosis del complejo receptor de BoNT dentro de las neuronas; (iii) translocación de la cadena L de BoNT desde la vesícula endocitosada al citosol neuronal; y, finalmente, (iv) actividad zinc-endopeptidasa en objetivos celulares (7). Los objetivos intracelulares de las BoNT son tres proteínas implicadas en la neuroexocitosis de las vesículas sinápticas de los neurotransmisores. Estas proteínas son: SNAP-25 (proteína asociada a aptosomal de 25 kDa), VAMP (proteína de membrana asociada a vesículas), también llamada sinaptobrevina, y syntaxina. Todas estas proteínas participan en el ensamblaje del complejo proteico central SNARE (receptores de proteína de unión al factor sensible a N-etilmaleimida soluble), que es fundamental para el correcto acoplamiento y fusión de las vesículas de neurotransmisores con las membranas neuronales, en la imagen 1 se observa Mecanismo de acción propuesto de BoNT/A en la modulación del dolor. En este esquema, se cree que los efectos analgésicos de la BoNT/A se ejercen mediante la inhibición de la liberación de neurotransmisores y/o neuropéptidos de las neuronas nociceptivas tanto a nivel periférico como central, dependiendo de la vía de administración. (1) El efecto analgésico periférico de la NTBo/A, observado después de la inyección subcutánea o intraplantar, puede ser una consecuencia directa de la liberación reducida de neuromoduladores de las terminaciones



nociceptivas. Al inhibir esta liberación, la BoNT/A inyectada periféricamente puede reducir directamente la sensibilización periférica. (2) Cuando se inyecta por vía intratecal, la BoNT/A puede inhibir la liberación de neurotransmisores y/o neuropéptidos desde las terminales centrales de las aferencias nociceptivas, reduciendo la sensibilización central. (3) Los efectos analgésicos centrales también pueden ser inducidos por el transporte retrógrado a lo largo de los axones de BoNT/A inyectada periféricamente. Estos efectos periféricos y centrales pueden ocurrir y superponerse parcialmente entre ellos, tanto en modelos de dolor inflamatorio como neuropático.(8)

Imagen 1. Mecanismo de acción de la aplicación del botox



Nota: Tomado de: Pavone F, Luvisetto S. Neurotoxina botulínica para el tratamiento del dolor: conocimientos a partir de modelos animales. *Toxinas*. 2010; 2(12):2890-2913. <https://doi.org/10.3390/toxins2122890>

Los efectos adversos y complicaciones que se pueden presentar al aplicar la sustancia. Entre ellos están los relacionados al sitio de inyección, apareciendo en algunos casos complicaciones locales como: dolor, edema (hinchazón), equimosis (moretón) e hiperestesia (sensibilidad exagerada) de corta duración. Se han reportado complicaciones inmunológicas como reacciones agudas tipo I (reacciones alérgicas a medicamentos) y también reacciones como ronchas a distancia, cefaleas,

lagrimeo persistente y náuseas (9). Las complicaciones que se relacionan directamente con la dosis incluyen la pérdida de la expresión facial, haciendo que el individuo tome una apariencia de “rostro como una máscara”. También se evidencia en ocasiones la parálisis incompleta del músculo dejando algunas arrugas. Adicionalmente, es poco común pero pueden haber casos donde se evidencie que la diseminación de la toxina dentro de la órbita pueda originar ptosis (párpado caído) o diplopía (visión doble), sin embargo estos reportes en la literatura son escasos, estas entre otras razones más soportan el objetivo de este artículo el cual busca reconocer más a fondo las complicaciones de la aplicación de botox tanto en niños como adultos.

MATERIALES Y MÉTODOS

Se realizó una búsqueda bibliográfica detallada de información publicada más relevante en las bases de datos pubmed, scielo, medline, bibliotecas nacionales e internacionales especializadas en los temas tratados en el presente artículo de revisión. Se utilizaron los siguientes descriptores: Botox, toxina botulínica, Pediatría, estrabismo, distonía, medicina estética. La búsqueda de artículos se realizó en español e inglés, se limitó por año de publicación y se utilizaron estudios publicados desde 1974 a la actualidad.

RESULTADOS

Aunque el Botox es eficaz para tratar diversas afecciones neurológicas y cosméticas, puede implicar ciertos riesgos de efectos adversos graves debido a la posible diseminación local o sistémica del medicamento (10). Los síntomas clínicos del botulismo incluyen sequedad bucal, visión doble, pupilas dilatadas, párpados caídos, debilidad facial, reflejo nauseoso reducido, dificultad para tragar, dificultad para hablar, cambios en la voz, problemas para levantar la cabeza, parálisis descendente y parálisis del diafragma (11). Rouientan y colaboradores en el año 2019 dan a conocer el reporte de caso de un paciente de 22 años que sufría de hiperhidrosis axilar severa había intentado sin éxito tratamientos tópicos y recibía regularmente inyecciones de Botox de 150 UI en ambas axilas cada 3 a 4 meses. Las primeras tres sesiones transcurrieron sin problemas, usando tres viales de 50 unidades cada una y logrando resultados satisfactorios. Sin embargo, en una ocasión, accidentalmente se le administraron tres viales de 100 unidades. Dos semanas después, experimentó debilidad general y fatiga tras el ejercicio intenso, seguidas de disfagia y



sensación de ahogo nocturno. Consultó a un oftalmólogo por problemas visuales, pero todos los exámenes resultaron normales. Con disfagia progresiva, se le diagnosticó esofagitis eosinofílica, aunque las biopsias esofágicas no mostraron anomalías. Al persistir los síntomas, incluyendo ptosis bilateral y debilidad muscular, se determinó que las complicaciones se debían a la sobredosis de Botox. Fue tratado con piridostigmina, lo que mejoró significativamente la debilidad y fatiga en un mes, y logró la resolución completa de los síntomas en tres meses (12).

Asimismo, la toxina botulínica (BoNT) es una neurotoxina que impide la liberación de acetilcolina y otros neurotransmisores de las vesículas sinápticas. Su impacto en la reducción de la salivación excesiva se notó inicialmente en pacientes con enfermedad de Parkinson, y se ha demostrado su eficacia en el tratamiento de la sialorrea a través de numerosos estudios de casos, ensayos clínicos y estudios retrospectivos (13). Layton en el año 2014 expone el caso de una paciente de 26 años. Una mujer de 26 años con parálisis cerebral sufrió de sialorrea toda su vida. Recibió tres inyecciones de Botox en las glándulas salivales en diciembre de 2011, julio de 2012 y marzo de 2013. Después de la primera inyección, desarrolló problemas respiratorios, tos nocturna, producción de moco espeso y disfagia, sin mejoría con antibióticos. Su apetito mejoró gradualmente pero seguía reducido. Tras la segunda inyección, su disfagia y aversión a la comida empeoraron, produciendo más moco y ahogándose por la noche. Un terapeuta del habla le recomendó una dieta de puré y líquidos espesados, y se le recetó carbocisteína con cierto efecto. En los meses siguientes, la paciente tuvo dificultades alimenticias con frecuentes episodios de ahogo, pérdida de apetito y peso. A pesar de estos efectos secundarios, las inyecciones de Botox fueron eficaces en el tratamiento de la sialorrea y socialmente más aceptables. Después de la tercera inyección, su alimentación se deterioró rápidamente, con ahogos graves, náuseas y expectoración de moco espeso, lo que llevó a sus padres a concluir que los efectos secundarios estaban vinculados al Botox (14).

De igual modo, las inyecciones de toxina botulínica se han vuelto muy populares debido a su capacidad para suavizar las arrugas y rejuvenecer el rostro, sin embargo, una de las complicaciones de esto es la ptosis palpebral. La ptosis palpebral es una condición en la que el párpado se desplaza hacia abajo, afectando tanto la apariencia como, en casos severos, la



capacidad de visión (15). Musharbash y colaboradores en el año 2024 dan a conocer el caso de una paciente de 24 años que fue referida a una clínica debido a una ptosis total del párpado derecho que apareció cuatro días después de recibir inyecciones de toxina botulínica tipo A en otra clínica. Inicialmente, se le administraron gotas oftálmicas de brimonidina para tratar la ptosis, pero la condición empeoró. Ocho días después de las inyecciones, su párpado derecho estaba casi completamente cerrado, por lo que se le inyectaron 2 unidades de toxina botulínica en el área pretarsal del párpado superior. Cinco días después, la paciente comenzó a notar una mejora gradual, logrando una recuperación casi completa en 14 días y un seguimiento final a los 19 días (16).

DISCUSIÓN

Si bien la toxina botulínica posee diversos beneficios, puede producir ciertas complicaciones cuando se aplica tanto en niños como adultos, lo cual representa una problemática que debe ser atendida inmediatamente, con el fin de evitar complicaciones más complejas que afecten en gran escala la salud y calidad de vida del paciente.

En su estudio prospectivo, realizado en 23 pacientes con distonía craneocervical a los cuales se les aplicó toxina botulínica tipo A, Maragoto y colaboradores (2021) reportan que se observó que la edad promedio de inicio del blefaroespasmó fue de 54.35 años, con un rango de 32 a 77 años y una desviación estándar de 14.07 años. El grupo más numeroso comprendió a pacientes mayores de 46 años, representando el 78% del total. En cuanto a los tipos de blefaroespasmó, se encontró que el 47.82% correspondía al tipo tónico, el 34.78% al tipo clónico, el 13.04% al tipo pretarsales y el 4.34% al blefaroespasmó reflejo.

El tiempo de inicio del efecto clínico de la toxina botulínica fue en promedio de 5.65 días, con un mínimo de 2 días y un máximo de 12 días, y una desviación estándar de 2.74 días. El efecto máximo se alcanzó aproximadamente a los 28.35 días, con un rango de 21 a 30 días y una desviación estándar de 3.07 días. La duración máxima del efecto fue de 3.67 meses, con un rango de 2 a 7 meses y una desviación estándar de 1.07 meses.



Se observó un aumento en el porcentaje de actividad normal de los pacientes después de la administración de la toxina botulínica, pasando de un 5.57% antes del tratamiento a un 60.20% al mes de la administración, disminuyendo luego al 56.29% a los tres meses.

En cuanto a las complicaciones, se reportaron dos casos: uno de ptosis palpebral y otro de lagrimeo, lo que representa un nivel de tolerancia a la toxina botulínica tipo A del 87%. (17)

Si bien se reportó una tolerancia del 87%, se presentó un índice del 13% de complicaciones, el cual es relativamente bajo, lo que significa que a pesar que se presenten complicaciones es un procedimiento seguro.

Por su parte, Jarrin y colaboradores (2015) en su estudio prospectivo realizado en 28 pacientes con estrabismo tratados con toxina botulínica, reportaron que la edad media fue de 4.42 años con una desviación estándar de 3.48 años en niños y de 58.71 años con una desviación estándar de 18.07 años en adultos.

En ambos grupos, la mayoría de los casos fueron de endotropías, con un 81.8% en niños y un 47.1% en adultos. Sin embargo, el grupo de adultos presentaba una variedad de enfermedades más amplia, incluyendo 4 pacientes con exotropía (26.5%), 4 con hipertropía (26.5%) y uno con nistagmo aislado (5.9%). La media de inyecciones en niños fue de 1.45 con una desviación estándar de 0.93, aunque el 72.7% recibió solo una inyección; mientras que en el grupo de adultos, la media de inyecciones fue de 3.27 con una desviación estándar de 1.41.

Se observó una diferencia estadísticamente significativa en la comparación de la tropía y foria antes y después de la inyección en niños y adultos ($p < 0.05$). En ambos grupos, hubo una mejoría significativa en el tortícolis después de la inyección en comparación con antes ($p < 0.05$). En 4 niños se detectó una mejora en la estereoagudeza. Dos niños (18.2%) y 5 adultos (29.4%) requirieron intervención quirúrgica posterior. Ocho adultos (49.1%) presentaban diplopía en posición primaria de la mirada, que se resolvió en 6 casos con inyecciones de toxina, pero 2 necesitaron cirugía para corregirla.

Las diferencias entre la tropía y foria antes y después de la intervención fueron estadísticamente significativas ($p < 0.05$), al igual que las diferencias entre el tortícolis antes y después de la inyección. En 4 casos se detectó una mejora en la estereoagudeza.



Y se describió que el porcentaje de complicaciones fue de 7% (18). el cual es significativamente más bajo que el índice de complicaciones que se presentaron en el estudio anterior, lo cual aumenta el nivel de seguridad y confianza de este procedimiento.

Por otra parte, Mendez y colaboradores (2017) en su estudio experimental, longitudinal y prospectivo en 27 pacientes con esotropía residual, en el que se evaluó la eficacia de la cirugía convencional vs la aplicación de toxina botulínica, encontraron que El ángulo de desviación preoperatorio promedio en el grupo tratado con toxina botulínica A fue de 24.0 ± 1.2 dioptrías, mientras que en el grupo sometido a cirugía convencional fue de 25.8 ± 1.1 dioptrías. Tras el procedimiento, se observaron diferencias significativas ($p= 0.003$) entre ambos grupos en cuanto al ángulo de desviación posoperatorio promedio, siendo de 10.3 ± 1.1 dioptrías para el grupo de toxina botulínica A y de 6.0 ± 0.80 dioptrías para el grupo de cirugía convencional.

En cuanto al éxito quirúrgico, se obtuvo en el 64.3% del grupo tratado con toxina botulínica A y en el 92.3% del grupo sometido a cirugía convencional. No se encontraron diferencias significativas en este aspecto ($p= 0.165$). Se reportó ptosis palpebral como efecto secundario en el grupo tratado con toxina botulínica A, mientras que no se registraron complicaciones en ningún grupo. Además, el 44.4% de los pacientes lograron fusión después del tratamiento, pero ninguno alcanzó estereopsis. (19)

A su vez, otros autores plantean que los posibles riesgos y complicaciones derivados de la aplicación de toxina botulínica están vinculados a diversos factores, como el riesgo de dañar el nervio facial cerca de la glándula parótida, la posibilidad de infiltración en estructuras cercanas, como los músculos maseteros, lo que podría resultar en debilidad en la masticación, así como la difusión hacia músculos adyacentes, aumentando el riesgo de ocasionar dificultades para tragar, problemas de habla y neumonías por aspiración en niños y adolescentes (20)

CONCLUSIÓN

La toxina botulínica (BoNT) es eficaz en diferentes ámbitos, desde el tratamiento para diversas condiciones neurológicas así como para tratamientos cosméticos, pero su uso puede provocar diversas complicaciones. Dentro de estas complicaciones se incluyen efectos locales como dolor, edema y ptosis palpebral, así como efectos sistémicos graves como debilidad muscular



generalizada y dificultades respiratorias, los cuales dependen de la dosis y la técnica de administración tal como se evidencia en los reportes de casos expuestos en nuestro artículo de revisión. Sin embargo, la mayoría de las complicaciones son menores y temporales y su correcta administración y monitoreo pueden minimizar los riesgos. Por ello, independientemente de sus complicaciones la toxina botulínica sigue siendo un tratamiento valioso y seguro cuando se aplica correctamente, mejorando la calidad de vida de los pacientes.

REFERENCIAS BIBLIOGRÁFICAS

- Erbguth F. Historical notes on botulism, *Clostridium botulinum*, botulinum toxin, and the idea of the therapeutic use of the toxin. *Mov Disord*. 2004, pp. S2-S6.
- Schantz, E. Sugiyama, H. Toxic proteins produced by *Clostridium botulinum*. *J Agric Food Chem*. 1974, pp. 26-30
- Jabbari, B. Botulinum neurotoxins in the treatment of refractory pain. *Nature Clin. Pract. Neurology*. 2008, 4, 676–685
- Peng, Z. Glenn, J. Rodriguez, L. Wagle, A. Tapia, J. Oportunidades emergentes para serotipos de neurotoxinas botulínicas. *Toxins*. 2012, vol 4, pag 1196 - 1222.
- Flynn TC. Update on botulinum toxin. *Semin Cutan Med Surg*. 2007, pp. 196-202
- Montal, M. Botulinum neurotoxin: A marvel of protein design. *Annu. Rev. Biochem*. 2010, 79, 591–617.
- Humeau, Y. Doussau, F. Grant, N. Poulain, B. How botulinum and tetanus neurotoxins block neurotransmitter release. *Biochimie* 2000, 82, 427–446.
- Pavone, F. Luvisetto, S. Neurotoxina botulínica para el tratamiento del dolor: conocimientos a partir de modelos animales. *Toxinas* . 2010; 2(12):2890-2913.
- Sánchez, J. et al. "Manejo de la espasticidad en el niño con toxina botulínica tipo A 500 unidades. Consenso Querétaro." *Plasticidad y Restauración Neurológica*. 2007; 6.1-2: 63-75.
- Wilkes, J. AAN actualiza las directrices sobre los usos de la neurotoxina botulínica. *Soy un médico familiar*. 2017; 95 : 198–9.
- Dutta, S. Passi, D. Singh, M. Singh, P. Sharma, S. Sharma, A. La toxina botulínica, el veneno que cura: una breve revisión. *Natl J Maxillofac Surg*. 2016; 7 :10–6.



Da Silva Santos , F., & López Vargas , R. (2020). Efecto del Estrés en la Función Inmune en Pacientes con Enfermedades Autoinmunes: una Revisión de Estudios Latinoamericanos. *Revista Científica De Salud Y Desarrollo Humano*, 1(1), 46–59.

<https://doi.org/10.61368/r.s.d.h.v1i1.9>

Rouientan, A. Alizadeh, H. Mahmoudvand, H. Tizmaghz, A. Rare Complication of Botox Injection: A Case Report. *World J Plast Surg*. 2019;8(1):116-119.

Pal, P. Calne, D. Calne, S. Tsui, J. Botulinum toxin a as treatment for droolingsaliva in PD. *Neurology* 2000;54:244–7

Layton, T. An unusual complication of Botox treatment for sialorrhoea. *International Journal of Surgery Case Reports* 5. 2014. 1072–1073

Alotaibi, G. Alsukait, S. Alsalman, H. Turkmani, M. Ptosis del párpado después de una inyección de toxina botulínica tratada con gel tópico de briminodina al 0,33%. Informe de caso *JAAD* 2022; 22 : 96–98.

Albán Pinzón , J. V. (2024). Actualizaciones en El Manejo de la Hiperuricemia en el Primer Nivel De Atención. *Revista Científica De Salud Y Desarrollo Humano*, 5(2), 130–153.

<https://doi.org/10.61368/r.s.d.h.v5i2.125>

Musharbash, I. Chakra, R. Treatment of Full Eyelid Ptosis Following Botox Injection: A Case Report. *Cureus*. 2024;16(3):e55970.

Maragoto, C. Vera, H. Gomez, L. Ricardo, Y. Rodriguez, A. Maragoto, E. Zaldivar, M. Marin, T. Tratamiento de la distonía cráneo-cervical con Toxina Botulínica tipo A (Xeomen). Centro Internacional de Restauración Neurológica CIREN. 2021.

Jarrin, E. Arranz, E. Yebra, L. Garcia, J. Aplicaciones clínicas de la toxina botulínica en el estrabismo: estudio de las inyecciones realizadas durante un año en un hospital general. *ARCH SOC ESP OFTALMOL*. 2016;91(3):114–119

Quisaguano Caiza, Y. E., & Aguilar Barriga , P. R. (2024). Diseño de un Proyecto de Innovación Educativa en Biología Celular: Recursos Educativos Abiertos y Aprendizaje Basado en Juegos. *Estudios Y Perspectivas Revista Científica Y Académica* , 4(1), 2669–2684.

<https://doi.org/10.61384/r.c.a.v4i1.219>



Quisaguano Caiza, Y. E., & Aguilar Barriga, P. R. (2024). Diseño de un Proyecto de Innovación Educativa en Biología Celular: Recursos Educativos Abiertos y Aprendizaje Basado en Juegos. *Estudios Y Perspectivas Revista Científica Y Académica*, 4(1), 2669–2684.

<https://doi.org/10.61384/r.c.a.v4i1.220>

Mendez, T. Soto, M. Pons, L. Naranjo, R. Casanueva, H. Lopez, D. Toxina botulínica versus cirugía convencional en esotropía residual YZ. *Revista Cubana de Oftalmología*. 2017;30(3)

Lillo, S. Haro, M. USOS PRÁCTICOS DE LA TOXINA BOTULÍNICA EN NIÑOS Y ADOLESCENTES EN MEDICINA FÍSICA Y REHABILITACIÓN. *REV. MED. CLIN. CONDES* - 2014; 25(2) 209-223.

