

# Vejiga Neurógena en el Lesionado Medular

## Manual de Casos Clínicos



© 2016 Coloplast Productos Médicos, S.A.

*(Prohibida la reproducción total o parcial por cualquier medio o soporte sin la expresa autorización del propietario)*

EDITA: Coloplast Productos Médicos, S.A.

AUTOR: Grupo F.I.C. (Foro Incontinencia Coloplast)

I.S.B.N: 978-84-608-5902-4

DEPÓSITO LEGAL: M-4031-2016

# Vejiga Neurógena en el Lesionado Medular

## Manual de Casos Clínicos



**Grupo F.I.C.** (Foro Incontinencia Coloplast)

# Prólogo

Como presidente de la Sociedad Española de Paraplejía (SEP) es un placer introducir este Manual de Casos Clínicos sobre el manejo de la vejiga neurógena en el lesionado medular. La SEP desde su creación tiene, entre sus diferentes cometidos, la difusión de la lesión medular para su prevención y tratamiento, y creemos que este trabajo cumple con este objetivo.

Desde mediados del siglo pasado, en el que se inició el tratamiento integral del lesionado medular, se ha conseguido alargar la supervivencia de nuestros pacientes y proporcionarles una calidad de vida que les permita desenvolverse con menos barreras de las que su propia lesión neurológica les ocasiona.

Dentro de la lesión medular, un elemento fundamental es el manejo de la vejiga neurógena. Considerada una de las principales causas de morbi-mortalidad de nuestros pacientes, es además un motivo de aislamiento a su entorno familiar y social, por lo que su adecuado manejo se hace imprescindible.

El objetivo de la reeducación vesical siempre prioriza la preservación del tracto urinario superior y posteriormente busca la continencia y la mayor calidad de vida para el paciente. La gran variedad de opciones terapéuticas para el manejo de la vejiga neurógena depende de la fase evolutiva de la lesión en que se encuentre el paciente, de la gravedad de la lesión, de sus complicaciones, de la función cognitiva de éste y su autonomía, del entorno del paciente y de su estilo de vida.

Desde hace años, el tratamiento ideal para el manejo de la vejiga neurógena ha sido el cateterismo intermitente y, siempre que es posible, es el Gold Standard de cualquier Unidad de nuestro medio. De forma empírica al paciente se le encamina, siempre que se dan las condiciones, a esta modalidad de vaciado. Pero, aún siendo el método más seguro y con menos complicaciones, la vejiga en el lesionado medular evoluciona en el tiempo y precisa de un seguimiento y estudio que debe mantenerse. Complicaciones como las derivadas de un aumento de presión vesical mantenida, infecciones urinarias de repetición y lesiones uretrales son ejemplos que deben tenerse en cuenta a la hora de valorar qué método de drenaje es el más adecuado. Para ello es esencial la anamnesis prestando atención a lo que siente y desea el paciente, la exploración física del sistema genito-urinario y las pruebas complementarias tanto de imagen como funcionales. Las de imagen nos sirven para descartar lesiones anatómicas, pero las que nos



van a condicionar la decisión terapéutica deben basarse en los estudios urodinámicos. Actualmente, es imprescindible para cualquier Unidad de Lesionados Medulares que se precie, tener un acceso fácil y fluido a los neurourólogos. La información que nos proporciona es básica para asegurar la integridad del tracto urinario superior y nos orientarán sobre el sistema de drenaje y farmacología que el paciente precisa.

Bajo estas premisas y conscientes de esta necesidad, se presenta este manual de casos clínicos, donde se describen situaciones clínicas que nos encontramos en el día a día de nuestros pacientes. Los casos que se presentan han pretendido abarcar, más allá del tratamiento inicial, aquellas situaciones que por su evolución o complicaciones suponen muchas veces un reto difícil de tratar, para que nos orienten en nuestra práctica diaria en la toma de decisiones del manejo de la vejiga neurógena.

Las diferentes Unidades que existen en nuestro país han elaborado, fruto de su experiencia clínica, diferentes casos clínicos con sus exploraciones correspondientes y nos presentan diferentes opciones para abordar las complicaciones observadas en cada caso. Estas alternativas terapéuticas son desarrolladas individualmente hasta encontrar aquella opción que la Unidad responsable del caso ha considerado más adecuada para cada paciente.

Este Manual ha supuesto un trabajo para cada Unidad que ha participado por lo que me gustaría felicitar a cada uno de los autores por el esfuerzo y dedicación que han demostrado. El orgullo como presidente de la Sociedad Española de Paraplejía es que este agradecimiento no va dirigido a una Unidad en concreto sino a toda la Sociedad que ha trabajado en pos de un mismo objetivo. Esta unidad que ha demostrado debe servirnos para acometer futuras empresas más ambiciosas siempre con el objetivo de que nuestros pacientes sean los más beneficiados.

En este agradecimiento queremos incluir a los urólogos especializados en el manejo de la vejiga neurógena, ya que forman parte esencial del equipo multidisciplinar que participa en el manejo de los lesionados medulares.

Mención especial merece Coloplast, impulsora de este trabajo y del que muchos nos sentimos muy agradecidos por el continuo apoyo que realiza a la SEP en los diferentes ámbitos.

*José Luis Méndez*

# Abreviaturas

ASIA	American Spinal Injury Association
AS	Anal superficial (reflejo)
BC	Bulbocavernoso (reflejo)
CI	Cateterismos intermitentes
cm H <sub>2</sub> O	Centímetros de agua
CUMS	Cistouretrografía miccional seriada
DA	Disreflexia Autonómica
DDE	Disinergia detrusor-esfínter
EAU	European Association of Urology
FIM	Functional Independence Measure
HBP	Hipertrofia benigna de próstata
HND	Hiperactividad Neurogénica del Detrusor
IRM	Imagen de resonancia magnética
ITU	Infección del tracto urinario
MIF	Medida de la independencia funcional (FIM español)
Pdet	Presión del detrusor
PSA	Antígeno prostático específico
RCP	Reflejo cutáneo plantar
RM	Resonancia magnética
ROT	Reflejos osteotendinosos
RPM	Residuo Postmiccional
RTU	Resección transuretral
RVU	Reflujo vesico-ureteral
SCIM	Spinal Cord Independence Measure
SVP	Sonda vesical permanente
TB	Toxina botulínica
TCE	Traumatismo Craneoencefálico
TEST P/F	Test presión/flujo
TUS	Tracto Urinario Superior

# Índice

		Pág.
1.	Tetraplejía completa en el varón.	H. U. Vall d' Hebrón - Barcelona 6
2.	Tetraplejía completa en la mujer.	H. U. Cruces - Barakaldo 14
3.	Lesión dorsal completa.	H. U. Virgen del Rocío - Sevilla 21
4.	Síndrome de cola de caballo en el varón.	H. U. Virgen de las Nieves - Granada 27
5.	Tetraplejía incompleta independiente en las actividades de la vida diaria.	H. N. de Parapléjicos - Toledo 35
6.	Tetraplejía incompleta dependiente.	H. U. de A Coruña - A Coruña 42
7.	Infección de orina por retención (colector).	H. U. Virgen del Rocío - Sevilla 50
8.	Infección de orina por cateterismo intermitente.	H. U. Miguel Servet - Zaragoza 58
9.	Reflujo vesicoureteral.	H. N. de Parapléjicos - Toledo 63
10.	Litiasis vesical.	H. U. Politécnico La Fe – Valencia 70
11.	Estenosis uretral secundaria a falsa vía.	H. U. Insular de G.C. – Las Palmas 80
12.	Sondaje vesical permanente (SVP) e incontinencia urinaria.	H. U. Insular de G.C. – Las Palmas 88
13.	Disreflexia autonómica.	Instituto Guttmann - Barcelona 94
14.	Divertículo Vesical.	H. U. Vall d' Hebron - Barcelona 99
15.	Dilatación renal.	H. U. Miguel Servet - Zaragoza 106
16.	Hematuria / Cáncer.	H. U. Vall d' Hebron - Barcelona 114
17.	Fístula urinaria.	H. U. Central de Asturias - Oviedo 121
18.	Cateterismo vesical intermitente e incontinencia urinaria.	H. U. de A Coruña - A Coruña 127
19.	Infección de orina por sondaje permanente.	H. U. Puerta del Mar - Cádiz 137
20.	Trastorno cognitivo y lesión medular.	Instituto Guttmann - Barcelona 147
21.	Prolapso de Organos Pélvicos.	H. U. Politécnico La Fe – Valencia 154
22.	Vejiga neurógena e hiperplasia benigna de próstata.	H. U. de A Coruña - A Coruña 161
23.	Insuficiencia renal crónica (IRC).	H. U. Central de Asturias - Oviedo 173
24.	Paraplejía incompleta en niño.	H. U. Cruces - Barakaldo 179

# 1. Tetruplejia completa en el varón

*González Viejo, Miguel Ángel\*; Allué López, Marta\*\*.*

\*Unidad de Lesionados Medulares. Servicio de Rehabilitación y Medicina Física.

\*\*Unidad de Neurourología. Servicio de Urología.

Hospital Universitario Vall d' Hebron. Barcelona.

## 1. Título

Disreflexia en varón de 36 años afecto de tetruplejia espástica.

## 2. Motivo de la consulta

Paciente controlado en Mutua laboral que solicita visita inicial en nuestro centro hospitalario.

## 3. Antecedentes

Paciente que en octubre de 2009 presenta herida por arma de fuego presentando secundariamente lesión traumática de carótida interna derecha a nivel distal, que requiere de intervención quirúrgica urgente realizándose un by pass término-terminal de carótida interna derecha a carótida primitiva. Además presenta lesión medular completa nivel C4, ASIA A.

En julio de 2013, el paciente presenta dos episodios de trombosis venosa profunda y un episodio de tromboembolismo pulmonar por lo que se realiza estudio por hematología descartando trombofilia, se coloca un filtro de vena cava inferior y se inicia tratamiento con acenocumarol.

## 4. Nivel funcional

El paciente presenta un nivel C4 completo de afectación, que le comporta dependencia total para la realización de las actividades diarias, despla-

miento mediante silla de ruedas con motor y dirección eléctrica que maneja con el mentón. El paciente dispone de un domicilio domotizado con uso mediante voz.

## 5. Esfera sexual, miccional y defecatoria

- En la esfera sexual, el paciente convive con su esposa sin mantener relaciones sexuales, aunque mantiene erecciones espontáneas incontroladas.
- En cuanto a la situación miccional, el paciente no realiza micciones voluntarias. Presenta incontinencia urinaria y es portador de colector. No realiza medidas de provocación miccional. Refiere presentar signos de disreflexia por replección vesical.
- El paciente realiza deposición diaria con estimulación rectal y uso de supositorio de bisacodilo.

## 6. Exploración física

A la exploración, el último nivel sensitivo estésico algésico preservado es C4. A la sensibilidad táctil, presenta una zona de preservación parcial a nivel C5 izquierdo. A nivel motor el último nivel preservado es C4. Los reflejos anal superficial y bulbocavernoso están presentes. Presenta anestesia perianal con tono anal presente pero con ausencia de contracción anal.

## 7. Exploraciones complementarias

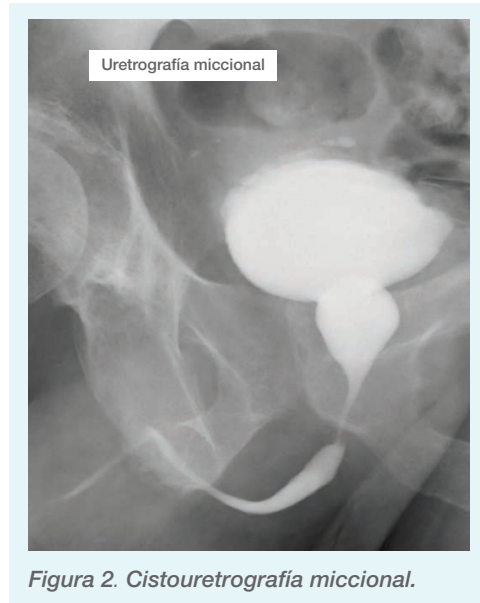
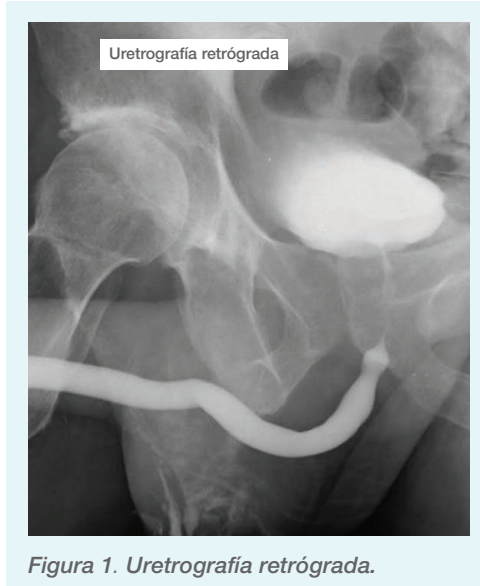**Análítica sanguínea** con función renal normal. Creatinina 0.37 mg/dL. Filtrado glomerular > 60%.

**Ecografía de aparato urinario:** Riñones normales. Ausencia de ectasia reno-ureteral. Microlitiasis renales bilaterales. Vejiga normal con 50 cm<sup>3</sup>.

**Uretrografía retrógrada (figura 1):** Uretra normal. Vejiga con signos de esfuerzo (divertículos pequeños) que se rellena con 150 ml. Ausencia de reflujo ureteral pasivo.

**CUMS (cistouretrografía miccional seriada) (figura 2):** Generada a partir de escape espontáneo tras el llenado. Ausencia de reflujo ureteral activo.

Cuello abierto. Dilatación de uretra prostática. El esfínter urinario externo se mantiene cerrado. Uretra normal. Residuo moderado.



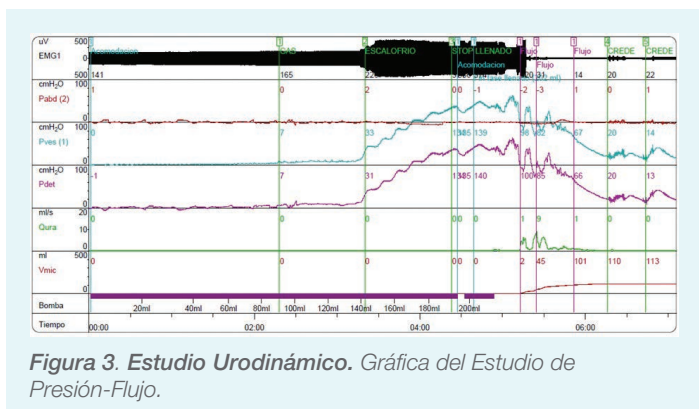
## Estudio Urodinámico:

1. Flujiometría: No logra vaciado. Volumen vesical medido mediante sonda vesical de 77 ml.

2. Test Presión- Flujo (*figura 3*):

- FASE LLENADO (Velocidad de Infusión 30 ml/min): Capacidad: llenado 200 ml. Sensibilidad: ausente. Acomodación: normal. **Hiperactividad neurógena del detrusor (HND)**. Contracción del detrusor a partir de 140 ml con Pdet (presión del detrusor) hasta 140 cm H<sub>2</sub>O. Escape con presión al punto de fuga de 140 cm H<sub>2</sub>O. **Disinergia véscico-esfinteriana**.
- FASE VACIADO: No se logra vaciado realizándole maniobras de estimulación. Percusión: Contracción del detrusor hasta 20 cm H<sub>2</sub>O con la que no se logra micción. Credé: Inefectivo. Prensa abdominal: No puede realizar.

**Conclusiones:** Hiperactividad neurógena del detrusor (HND) con presiones del detrusor al llenado elevadas (> 60 cm H<sub>2</sub>O). Disinergia véscico-esfinteriana. Vaciado por estimulación no efectivo.



## 8. Diagnóstico

Tetrapleja completa cervical nivel C4, ASIA A.

Episodios de disreflexia por vejiga neurógena con HND con contracciones

del detrusor al llenado con presiones muy elevadas ( $> 60\text{cm H}_2\text{O}$ ) con escape. Vaciado vesical completo mediante contracciones involuntarias.

Tracto urinario superior conservado.

## 9. Opciones de tratamiento

Nos podemos plantear diferentes opciones de manejo de su vejiga neu-rógica:

- Esfinterotomía + colector urinario
- Toxina botulínica en esfínter urinario externo + colector urinario
- Sonda vesical a bolsa
- Toxina botulínica en detrusor + cateterismos intermitentes
- SARS (Sacral Anterior Root Stimulator)
- Mantener la situación actual

## 10. Decisión

La opción de tratamiento que se recomienda al paciente es: realización de esfinterotomía sobre esfínter urinario externo y colocación de colector urinario. El paciente desestima cualquier tipo de actuación e insiste en mantener la situación actual.

## 11. Discusión

A la hora de decidir la mejor forma de tratar al paciente en cada caso, debemos plantearnos cuál es el objetivo que pretendemos conseguir.

El objetivo principal siempre persigue evitar la lesión del tracto urinario superior<sup>1</sup>, para mantener la función renal. Las contracciones del detrusor a presiones elevadas ( $> 60\text{ cm H}_2\text{O}$ ) durante el llenado, como es el caso de nuestro paciente, pueden ocasionar daño vesical, reflujo ureteral y deterioro de la función renal. Por lo tanto, mantener la situación actual no es un manejo recomendable en este caso.

El objetivo secundario es intentar mantener la continencia urinaria para favorecer la participación social del paciente.



Para evitar las presiones elevadas durante el llenado podemos actuar de dos formas diferentes:

1. Disminuir la resistencia a la salida de la orina, en este caso sería disminuyendo la resistencia del esfínter urinario externo que es hipertónico y no se relaja durante el vaciado. Con esta opción convertiríamos al paciente en incontinente urinario.

2. Disminuir la contracción del detrusor, para evitar la hiperactividad a presiones elevadas del mismo. Con esta opción intentaríamos convertir al paciente en continente urinario.

Para disminuir la resistencia del esfínter urinario externo<sup>2</sup> podemos realizar una esfinterotomía quirúrgica con la intención de lograr una incontinencia urinaria definitiva o bien realizar una inyección de toxina botulínica (tratamiento de duración limitada que requiere de reinyecciones de por vida para mantener el efecto). En el caso de nuestro paciente nos hemos decidido por la primera opción, por ser definitiva, igual que su situación de tetraplejia irreversible. Descartamos la inyección de toxina botulínica en esfínter ya que no resuelve la situación de forma permanente, por lo que el paciente requeriría de intervención en quirófano cada año, en un paciente de riesgo anestésico elevado por su situación de base, y requeriría también de retirada de su tratamiento anticoagulante en cada una de las actuaciones.

Para frenar la contracción del detrusor deberíamos tratar al paciente con fármacos anticolinérgicos a dosis elevadas o inyectar toxina botulínica en detrusor, si el tratamiento oral fuese insuficiente, y además adiestrar a cuidadores para la realización de cateterismos intermitentes para vaciar la vejiga. En este caso hemos desestimado esta opción, ya que el paciente por su tetraplejia no presenta habilidad manual para la realización de autocateterismos y no desea depender de cuidadores que le realicen cateterismos diarios.

La opción de implantar un SARS, se reserva a pacientes que pueden realizar transferencias sin ayuda y que presentan capacidad de manipulación, ya que el fin de este sistema es lograr la continencia y realizar micciones en

el WC. Nuestro paciente no puede realizar transferencias ni tiene capacidad funcional autónoma para manejar el dispositivo, por lo que no es aplicable este tratamiento.

La opción de colocar una sonda vesical permanente para vaciar la vejiga se contempla únicamente una vez que han fracasado el resto de opciones, ya que las consecuencias de colocar un catéter permanente conllevan mayor número de complicaciones como: colonización permanente por gérmenes, litiasis vesicales, escapes de orina alrededor de la sonda por contracciones involuntarias del detrusor ante la presencia de un cuerpo extraño permanente (sonda) y mayor riesgo de desarrollar un tumor urotelial.

Aquellos pacientes que desestimen la opción de tratamiento recomendada, deben ser informados del riesgo/beneficio que ello comporta, y deben asumir un mayor riesgo de complicaciones y la posible necesidad de realizar un mayor número de pruebas complementarias.

## 12. Recomendaciones

A la hora de decidir el mejor tratamiento para un paciente, pero especialmente en los tetraplégicos, debemos tener en cuenta varios factores fundamentales:

- El paciente presenta autonomía para la toma de decisiones. La decisión de tratamiento siempre deberá ser consensuada de acuerdo a las preferencias y habilidades del paciente.
- Habilidad manual para la realización de autocateterismos intermitentes.
- Capacidad para realizar transferencias, lo que le permitirá realizar micciones en WC o solo en la silla.
- La preferencia por lograr la continencia en cada caso.

El objetivo principal que primará, en cualquier caso, será evitar el deterioro de la función renal.

## 13. Puntos clave

- Detrusor hiperactivo neurógeno es aquel que presenta contracciones involuntarias del detrusor durante el llenado.

- Las contracciones del detrusor con presiones por encima de 60 cm H<sub>2</sub>O pueden ocasionar reflujo ureteral.
- Un esfínter hipertónico o una disinergia vésico esfinteriana harán que estas contracciones sean más potentes y, por tanto, de mayor riesgo de generar reflujo vésico-ureteral.
- Se debe evitar mantener un detrusor hiperactivo neurógeno con presiones de riesgo elevadas en cualquier caso, a pesar de que el paciente refiera estar asintomático y cómodo con la situación.
- La elección del mejor tratamiento debería ser consensuada, explicando al paciente los beneficios/riesgos de cada una de las opciones. No obstante, el paciente presenta autonomía para la toma de decisiones, por lo que la decisión final será tomada por él.

### 13. Bibliografía

1. Blok B, Pannek J, Castro-Díaz D, del Popolo G, Groen J, Gross T, et al. Guidelines on Neuro-Urology. European Association of Urology; 2015. Disponible en: <http://www.uroweb.org/guidelines/online-guidelines/>. Acceso: abril 2015.
2. Arlandis S, Barrera M.J., Benito J, Borau A, Esclarín A, Espinosa J.R. et al. Manual sobre manejo clínico de la disfunción vesicouretral neurógena en la lesión medular. En Coloplast Productos Médicos S.A. Madrid. Ink Press; 2011 p. 112-30.

## 2. Tetruplejia completa en la mujer

*Jauregui Abrisqueta, María Luisa\**; *Cívicos Sánchez, Nora\**;  
*Acha Pérez, Marcos Agust\*\**; *Olano Grasa, Iván\*\**.

\*Unidad de Lesionados Medulares. S. Medicina Física y Rehabilitación.

\*\*Servicio de Urología.

Hospital Universitario Cruces. Barakaldo.

### 1. Título

Tetruplejia C4 ASIA A, 41 años, mujer.

### 2. Motivo de la consulta

Escapes urinarios y crisis de disreflexia autonómica.

### 3. Antecedentes

Mujer de 41 años, casada y con 2 hijos, con antecedentes de litiasis renal izquierda, que el 04.02.2014 sufre una caída en un terreno rocoso. Como consecuencia presenta una fractura-luxación posterior de cuerpo vertebral de C5 y tetruplejia C4 ASIA A.

Valorada por la Unidad de Lesionados Medulares presentaba la siguiente exploración física:

Tono muscular flácido. Balance articular conservado. ASIA motor 0/100. ASIA sensitivo 12/112. Segmentos sacros: no contracción voluntaria de esfínter anal externo, anestesia S1-S5 bilateral, no nota tacto rectal, reflejo anal abolido. ROT abolidos en las 4 extremidades con RCP indiferente bilateral. SCIM III: 2/100.

Se inicia fisioterapia general y respiratoria.

Se realiza realineación con compás de tracción y posteriormente corpectomía C5 y artrodesis C4-C6. Tras la intervención precisa intubación orotraqueal y ventilación mecánica invasiva por lo que 6 días más tarde realizan traqueotomía reglada con desconexión progresiva, siendo trasladada a planta el 26.02.2014.

Adaptamos ortesis posturales y funcionales para ambas muñecas-manos; iniciamos incorporación progresiva en cama y adaptación a silla de ruedas con signos severos de hipotensión ortostática y mala respuesta a tratamiento farmacológico sintomático. Comenzamos taponamiento progresivo de la cánula de traqueotomía, decanulando el 06.06.2014. Desde los 6 meses de evolución presenta signos leves de espasticidad bien controlados con dosis mínimas de baclofeno oral.

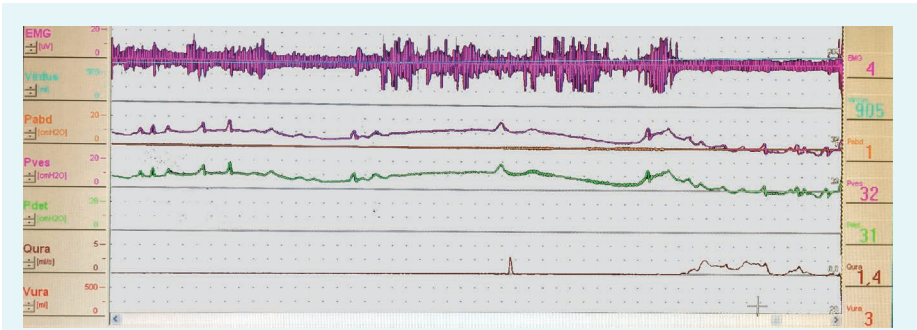
Realizamos reeducación intestinal consiguiendo hábito diario de vaciado con ayuda de medicación procinética oral y laxante rectal.

Mantenemos sonda vesical permanente hasta estabilización clínica y poder controlar ingesta hídrica, momento en el que la retiramos e iniciamos reeducación vesical mediante cateterismos intermitentes cada 6 horas. En el proceso de reeducación presenta infección urinaria por *Enterobacter cloacae* y por *Escherichia coli*, tratada según antibiograma. Valorada conjuntamente con el Servicio de Urología, a los 4 meses de la lesión, se realizan:

- **Ecografía urológica:** ambos riñones de tamaño y ecoestructura normal con buena diferenciación corticomedular. Vía excretora no dilatada. No se visualizan imágenes sugestivas de litiasis. Vejiga sin hallazgos patológicos.
- **Estudio urodinámico (figura 1):** vejiga de capacidad de 850 ml. Comienza con micción refleja con contracciones no inhibidas de hasta 40 cm H<sub>2</sub>O sin clara disinergia detrusor-esfinteriana. Diagnóstico: vejiga hiperactiva neurógena con posible disinergia detrusor-esfinteriana, riesgo moderado de lesión de vía alta, residuo postmiccional de 400 cc.

Se instruye a la familia en la técnica de cateterismo intermitente y manejo

de sonda vesical permanente. Se mantienen cateterismos intermitentes cada 6 horas, permaneciendo continente entre ellos. En ocasiones, para facilitar el cuidado, colocan sonda vesical permanente durante la noche, siendo retirada por la mañana.



*Figura 1. Estudio urodinámico en lesión medular cervical completa, 4 meses de evolución.*

## 4. Nivel funcional

Actualmente persiste tetraplejía C4 ASIA A. ASIA motor 4/100. ASIA sensitivo 12/112. SCIM III: 17/100. Es dependiente de una tercera persona para la realización de todas las actividades de la vida diaria y transferencias. Está adaptada a silla de ruedas basculante a motor con mando mentoniano que maneja sin dificultad. La familia está instruida en la realización de todos los cuidados, cambios posturales, cateterismo y manejo de sonda vesical permanente, así como en técnicas de movilizaciones pasivas de grupos musculares no funcionantes y activo asistidos de los funcionantes.

## 5. Esfera sexual, miccional y defecatoria

- Tras periodo anovulatorio en fase aguda, a los 2 meses y medio reinicia los ciclos menstruales. La mujer está casada y tiene dos hijos previos a la lesión medular. El resto de datos sobre la esfera sexual son desconocidos.
- Realiza vaciado miccional mediante cateterismos intermitentes cada 6 horas.
- Realiza vaciado intestinal reflejo con hábito diario con ayuda de procinético oral y laxante rectal.

- A los 8 meses de evolución comienza con escapes de orina entre cateterismos y crisis de disreflexia autónoma sintomática (hipertensión arterial, bradicardia y cefalea) previos al vaciado vesical.

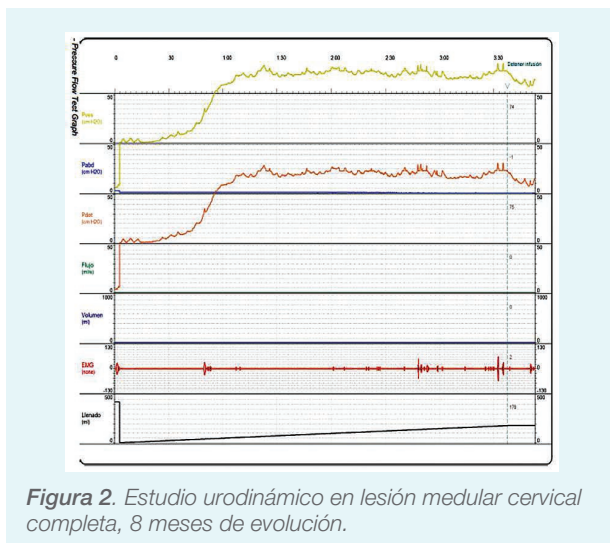
## 6. Exploración física

Compatible con tetraplejía C4 ASIA A.

## 7. Exploraciones complementarias

Se repite estudio urodinámico y se realiza estudio de disautonomía:

- **Estudio urodinámico** (*figura 2*): realizado a los 4 meses del primer estudio. Prácticamente desde el inicio del llenado presenta contracciones no inhibidas por encima de 60 cm H<sub>2</sub>O. Comienza con cefalea por lo que se detiene la prueba y procedemos a vaciado. Diagnóstico: vejiga hiperactiva neurógena. Probable disinergia detrusor-esfínter. Riesgo elevado de lesión de vía alta. Síntomas compatibles con disreflexia ante llenado vesical.



*Figura 2. Estudio urodinámico en lesión medular cervical completa, 8 meses de evolución.*

- **Estudio de disautonomía:** Realizamos monitorización continua de presión arterial y frecuencia cardíaca. Frecuencia cardíaca basal 71 latidos

por minuto, Presión arterial basal 84/53 mmHg. Llenado vesical: escafórris a los 180 ml de llenado. Se llena hasta 435 ml. Disminución de la frecuencia cardiaca (48 latidos por minuto) con aumento de la presión arterial 140/90 mmHg coincidiendo esta última medición con aparición de cefalea. Cumple datos de disreflexia autonómica.

## 8. Diagnóstico

Vejiga hiperactiva neurógena con disinergia detrusor-esfinteriana.

## 9. Opciones de tratamiento

- Colocar una sonda vesical permanente.
- Aumentar el número de cateterismos intermitentes de cada 6 a cada 4 horas.
- Medicación anticolinérgica asociada a cateterismos intermitentes cada 6 horas.
- Medicación anticolinérgica y alfabloqueante oral asociada a cateterismos intermitentes cada 6 horas.
- Infiltrar toxina botulínica en el detrusor asociada a cateterismos intermitentes cada 6 horas.

En cualquier opción de tratamiento mantener dosis mínimas de baclofeno oral, imprescindibles para el manejo, dado que el esfínter externo de la uretra, de naturaleza estriada, puede responder a esta medicación facilitando el escape<sup>1</sup>. Asimismo, en cualquiera de las opciones se debe realizar control ecográfico periódico.

## 10. Decisión y discusión

- Colocar una sonda vesical permanente las 24 horas: dada la edad de la paciente, complicaciones derivadas de la sonda vesical permanente y la buena disponibilidad del cuidador se descarta esta opción de tratamiento.
- Aumentar el número de cateterismos intermitentes de cada 6 a cada 4 horas: se descarta esta opción de aumentar el número de cateterismos intermitentes a cada 4 horas por suponer un aumento de sobrecarga del cuidador.



- Medicación anticolinérgica asociada a cateterismos intermitentes cada 6 horas: es la primera opción de tratamiento y, por lo tanto, la elegida. Se pauta oxibutinina 5 mg cada 12 horas consiguiendo control de los escapes, sin embargo, aumenta levemente la clínica de disreflexia autonómica.

En pacientes con una elevada presión del detrusor durante la fase de llenado (hiperactividad del detrusor, baja acomodación vesical) o vaciado (disinergia detrusor-esfinteriana), el tratamiento va dirigido a la conversión de una presión vesical elevada en un reservorio pasivo de baja presión, a pesar del resultante incremento de la orina residual<sup>2,3,5</sup>.

La combinación de diferentes modalidades terapéuticas (cateterismos intermitentes y tratamiento farmacológico) es la mejor manera de maximizar los resultados en nuestro caso de mujer con lesión medular y dependiente de una tercera persona, controlando la elevada presión del detrusor, la incontinencia urinaria y contribuyendo a la mejoría de la calidad de vida<sup>2,3,4</sup>.

Los fármacos anticolinérgicos son el tratamiento de primera elección para este caso, dado que reducen la hiperactividad del detrusor, incrementan la capacidad vesical y reducen los episodios de incontinencia asociados a la hiperactividad neurogénica del detrusor por inhibición parasimpática. No obstante, las respuestas de los pacientes de manera individual son variables y no están exentos de una alta incidencia de efectos adversos, que pueden llevar a abandonar el tratamiento<sup>4,5</sup>. La oxibutinina, el trospio y la tolterodina son una terapia efectiva y bien establecida.

Recientemente se ha sumado un nuevo grupo terapéutico para el tratamiento de la vejiga hiperactiva, estimulantes beta <sup>3</sup>, pero la experiencia clínica en pacientes neurourológicos es limitada en el momento actual<sup>5</sup>.

Los cateterismos por una tercera persona son el tratamiento de elección en pacientes con lesión medular que no pueden vaciar efectivamente la vejiga <sup>2,4,5</sup>. La frecuencia de cateterismos es cada 4-6 horas, con un volumen de vaciado tras cada cateterismo que no debe exceder los 400-500 ml<sup>2,3</sup>.

- Medicación anticolinérgica y alfabloqueante oral asociada a cateterismos intermitentes cada 6 horas: descartamos el uso de alfabloqueante por agravar los episodios de hipotensión ortostática.
- Infiltrar toxina botulínica en el detrusor asociada a cateterismos intermitentes cada 6 horas: finalmente, si a lo largo de la evolución apareciesen escapes se plantearía infiltrar toxina botulínica en el detrusor continuando con los cateterismos cada 6 horas para conseguir la continencia entre los mismos.

## 11. Recomendaciones

- Ante cambios en la dinámica de vaciado se debe repetir el estudio urodinámico.
- Valoradas las alternativas de tratamiento hay que tener en cuenta en este nivel de lesión la necesidad de contar con la ayuda de una tercera persona para asegurar el adecuado cumplimiento terapéutico.

## 12. Bibliografía

1. Kilicarslan H, Ayan S, Vuruskan H, Gokce G, Gultekin EY. Treatment of detrusor sphincter dyssynergia with baclofen and doxazosin. *Int Urol Nephrol*. 2006;38(3-4):537-41. Epub 2006 Nov 23.
2. Arlandis S, Barrera M, Benito J, Borau A, Esclarin A, Grupo FIC. Manual sobre el manejo clínico de la disfunción vesicouretral neurógena en la lesión medular. 1st ed. Madrid: Coloplast; 2011.
3. Stöhrer M, Blok B, Castro-Díaz D, Chartier-Kastler E, Del Popolo G, Kramer G, et al. EAU guidelines on neurogenic lower urinary tract dysfunction. *Eur Urol*. 2009; 56 (1): 81-8. PMID:19403235.
4. Nevedal A, Kratz A, Tate D. Women's experiences of living with neurogenic bladder and bowel after spinal cord injury: life controlled by bladder and bowel. (doi:10.3109/09638288.2015.1049378).
5. Haab F. Chapter 1: The conditions of neurogenic detrusor overactivity and overactive bladder. *Neurourol Urodyn*. 2014 Jul;33 Suppl 3:S2-5. doi: 10.1002/nau.22636.

# 3. Lesión dorsal completa

*Barrera Chacón, J. María\**; *Rodríguez Pérez, Antonio Javier\*\**;  
*García Obrero, Inmaculada\**.

\*Unidad de Lesionados Medulares.

\*\*Unidad de Neurourología. Servicio de Urología.  
Hospital Universitario Virgen del Rocío. Sevilla.

## 1. Título

Hombre de 46 años de edad, afecto de paraplejia de nivel neurológico T7 (Grado A en la Escala de Deficiencia ASIA).

## 2. Motivo de la consulta

Paciente que acude a Consultas Externas de la Unidad de Lesionados Medulares para revisión periódica de su cuadro de lesión medular.

## 3. Antecedentes

Sin antecedentes médicos de interés salvo fractura de meseta tibial izquierda y calcáneo derecho hace 20 años.

El 5 de Septiembre de 2013 sufre precipitación desde unos 5 metros de altura en accidente laboral, resultando con paraplejia de nivel neurológico T7, ASIA A. Fractura-aplastamiento vertebral de T8 con desplazamiento del muro posterior y fractura de ambos pedículos. Traumatismo craneoencefálico que cursó sin secuelas.

Intervenido quirúrgicamente de la fractura vertebral mediante descompresión, y osteosíntesis con tornillos pediculares de T5 a L1 y barra tensora.

Dolor neuropático por debajo del nivel lesional de inicio precoz.

Tratamiento farmacológico habitual: Gabapentina 1.200 mg cada 8 h y

oxicodona/naloxona 20/10 mg: 1 c cada 12h. Solifenacina 10 mg cada 24 h.

#### 4. Nivel funcional

Utiliza silla de ruedas ligera para sus desplazamientos. Es independiente para todas las actividades de la vida diaria en medio adaptado y realiza todas las transferencias. Nivel de independencia funcional medida mediante la Escala SCIM III de 72/100 puntos.

#### 5. Esfera sexual, miccional y defecatoria

- Comportamiento sexual: Presenta disfunción eréctil con respuesta parcial a sildenafil 100 mg.
- Comportamiento miccional: Autosondajes intermitentes en número de 4-5 al día mas la toma de solifenacina 10 mg/24 horas. Algún escape puntual de orina coincidente con ingestas altas de líquidos. No utiliza material de incontinencia habitualmente. No refiere clínica sugestiva de infecciones de orina.
- Comportamiento defecatorio: Defecación diaria utilizando tacto rectal. No precisa laxantes orales o rectales.

#### 6. Exploración física

Exploración por aparatos, sin datos reseñables.

Ap. Locomotor: balance articular libre a nivel de los 4 miembros.

Neurológico: Sensibilidad conservada hasta el nivel T7. Zona de preservación parcial (ZPP) T8 (hipoalgesia-hipoestesia). Índice motor 25/100.

Exploración anorectal: Analgesia-anestesia S4-S5. No contracción anal voluntaria. No sensación a la presión rectal. Reflejo anal positivo. Bulbocavernoso positivo.

ROT: Presentes y simétricos en miembros superiores. Hiperreflexia de rotulianos y aquileos. Clonus izquierdo agotable.

## 7. Exploraciones complementarias

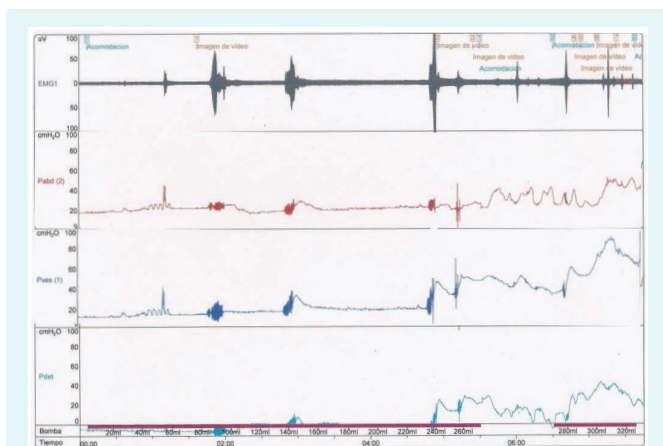
**Laboratorio:** Hemograma y bioquímica con perfil renal y lipídico normal. Elemental de orina sin hallazgos. Urocultivo con aislamiento de *E. coli*.

**Ecografía abdominal:** Riñones de tamaño y morfología normal. No dilataciones de sistemas excretores. No signos de litiasis. Vejiga de paredes lisas y regulares sin imágenes sugestivas de litiasis. Próstata de tamaño normal.

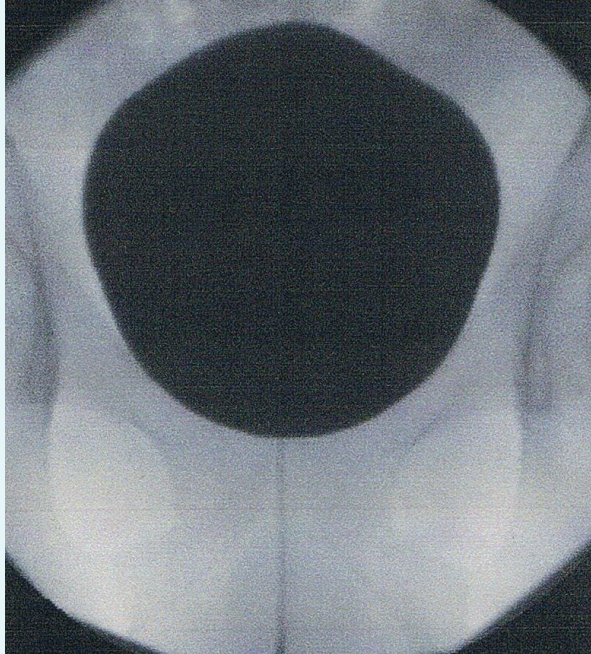
**Cistouretrografía miccional seriada (CUMS):** vejiga con una capacidad de 450 cc, aproximadamente y paredes lisas. Esfínter externo cerrado. No reflujo.

**Estudio Videourodinámico:** Vejiga de buena capacidad y acomodación. Hiperactividad del detrusor a partir de los 240 cc de llenado con presión máxima del detrusor de 48 cc de agua. Disinergia vesico-esfinteriana.

No se produce vaciado (*figuras 1 y 2*).



**Figura 1. Estudio videourodinámico a los 18 meses de evolución de lesión medular dorsal completa.** Vejiga de buena capacidad y acomodación. Hiperactividad del detrusor a partir de los 240 cc de llenado con presión máxima del detrusor de 48 cc de agua. Disinergia vesico-esfinteriana.



*Figura 2. Cistografía: Vejiga con una capacidad de 450 cc aproximadamente y paredes lisas. Esfínter externo cerrado. No reflujo.*

## 8. Diagnóstico

Vejiga neurógena con indemnidad del tracto urinario superior, detrusor hiperactivo; vejiga de buena capacidad que no alcanza presiones altas, y disinergia vesico-esfinteriana en el contexto de lesión medular dorsal completa de 18 meses de evolución.

## 9. Opciones de tratamiento

- Mantener la pauta de vaciados mediante autocateterismos intermitentes y medicación anticolinérgica.
- Pauta de vaciados mediante autocateterismos intermitentes e inyección endoscópica de toxina botulínica en detrusor.
- Esfinterotomía uretral externa endoscópica.
- Inyección endoscópica de toxina botulínica en esfínter uretral externo.

## 10. Decisión y discusión

Se recomienda un método que garantice el vaciado vesical completo, por lo que se mantiene el tipo de vaciamiento vesical con autosondajes en número de 4-5 al día y no se modifica la medicación anticolinérgica, dada la continencia que presenta el paciente y las buenas presiones de la vejiga<sup>1</sup>.

Se le aconseja controlar la ingesta de líquidos o aumentar el número de autocateterismos para evitar los escapes.

Otra alternativa válida sería mantener el programa de cateterismos intermitentes asociados a inyección de toxina botulínica en el detrusor<sup>2</sup>, lo que se descarta de momento, dado que el paciente tolera bien los efectos secundarios de los anticolinérgicos y hasta ahora se han mostrado eficaces.

Dada la edad del paciente, el nivel neurológico y la buena aceptación de la técnica del autocateterismo por parte del mismo, se descarta la retirada de los sondajes y realización de esfinterotomía uretral externa o inyección de toxina en el esfínter, dado que no se le podría garantizar la continencia que presenta actualmente, lo que además le obligaría a utilizar colector urinario.

Se le insiste en la importancia de las revisiones periódicas para seguimiento de la evolución clínica de la vejiga, dado el escaso tiempo transcurrido desde el inicio de la lesión medular (18 meses), por lo que es posible que la hiperactividad del detrusor se acentúe y/o aumenten las presiones vesicales por la disinergia vesico-esfinteriana que presenta, lo que podría traducirse en escapes de orina entre sondajes u otras complicaciones, debiendo plantear entonces cambios en el manejo urológico.

## 11. Puntos clave

- La vejiga hiperactiva con disinergia vesico-esfinteriana es el patrón típico de las lesiones medulares dorsales completas.
- La tendencia actual es intervenir de forma precoz con el objetivo de disminuir las presiones de llenado vesical y facilitar el vaciado mediante

cateterismos intermitentes, que en el caso de pacientes dorsales pueden ser realizados por ellos mismos (autocateterismos).

- La retirada precoz de la sonda vesical permanente, seguida de la introducción de medicación anticolinérgica y adiestramiento del paciente en la técnica del autosondaje es la alternativa de elección, debiendo acompañarse de suficiente información sobre la importancia de mantener una ingesta líquida adecuada, mantener una técnica de sondaje limpia y mantener controles médicos periódicos para evitar o minimizar las posibles complicaciones.

## 12. Bibliografía

1. Pannek J, Blok B, Castro-Diaz D, Del Popolo G, Kramer P, Radziszewski P, Reitz A, Stohrer M, Wyndaele JJ. Guidelines in Neurogenic Lower Urinary Tract Dysfunction. European Association of Urology. Ed. 2013
2. Arlandis S, Barrera MJ, Benito J, Borau A, Esclarin A, Espinosa JR, et al. Manual sobre manejo clínico de la disfunción vesicouretral neurógena en la lesión medular. En Coloplast productos Medicos S.A. Madrid. Ink Press; 2011. Pag. 111-118 detrusor sphincter dyssynergia with baclofen and doxazosin. Int Urol Nephrol. 20



# 4. Síndrome cola de caballo en el varón

*Fuentes Ellauri M. A.\*; Martínez Morcillo A.\*\**

\*Servicio de Rehabilitación. \*\*Servicio de Urología.  
Hospital Universitario Virgen de las Nieves. Granada.

## 1. Título

Síndrome de cola de caballo en varón de 40 años de edad secundario a lesión medular tras fractura L1-L3 de etiología traumática.

## 2. Motivo de la consulta

Revisión anual en consulta externa de lesionados medulares.

## 3. Antecedentes (fecha de revisión 26/11/14)

**Tipo de lesión:** Lesión medular. Síndrome de cola de caballo ASIA D nivel sensitivo L1 bilateral. Mecanismo lesional: caída accidental desde una altura de 5 m (accidente laboral).

**Intervenciones quirúrgicas:** Artrodesis D12-L5 (29/11/14) el 9 de diciembre de 2014 presentó alteraciones esfinterianas.

### **Medicación:**

- AINES (1gr. De dexketoproeno por la mañana).
- Sildenafil 50 mg cuando precisa.

## 4. Nivel funcional

Deambula sin ayuda. Precisa ayuda para el aseo personal y para el calzado.

## 5. Esfera sexual, miccional y defecatoria

- Sexual: disfunción eréctil en tratamiento con Sildenafil 50 mg. Tiene dos hijos de antes de la lesión medular.
- Miccional: sondaje vesical intermitente cada 8 horas con residuos de aproximadamente 200 cc, ingesta de líquidos de aproximadamente 1000 cc.

Porta colector ya que en determinadas ocasiones como toser, estornudar, esfuerzos o plenitud vesical, se le escapa la orina.

- Defecatoria: defeca voluntariamente pero en ocasiones tiene escapes y gases, por ello usa obturador anal.

## 6. Exploración física

Buen estado general, sobrepeso. Tensión arterial 12/8. Frecuencia cardíaca 85 latidos por minuto.

Cardíaco: auscultación rítmica sin soplos.

Respiratorio: murmullo vesicular conservado sin ruidos sobreañadidos.

Digestivo: abdomen globuloso, blando y depresible, no se palpan visceromegalias y no hay signos de irritación peritoneal. Ruidos hidroaéreos presentes. Abdomen mate a la percusión.

Genitales: dentro de la normalidad.

Piel: normal.

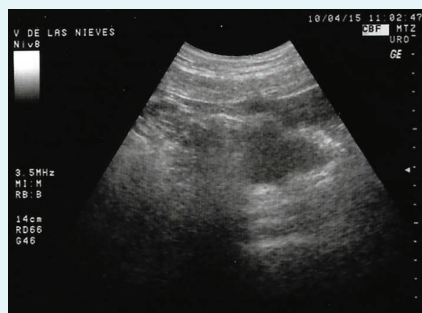
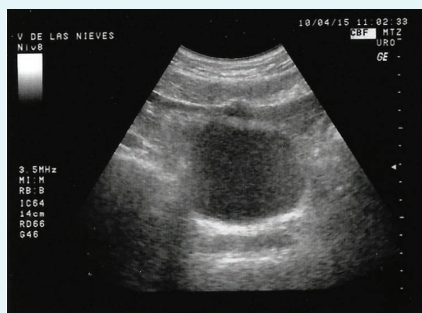
Locomotor:

- Balance articular: libre en los 4 miembros.
- Balance muscular: 5/5 de forma grosera salvo el psoas que es 4/5 de forma bilateral.

Neurológico: consciente, orientado en tiempo y espacio, reflejos osteoarticulares en miembros superiores normales y simétricos, en miembros inferiores rotulianos y aquileos disminuidos bilateralmente. Reflejo cutáneo plantar indiferente de forma bilateralmente. Hipoestesia L5-S1 con anestesia sacra. Reflejo bulbocavernoso abolido. Reflejo anal abolido.

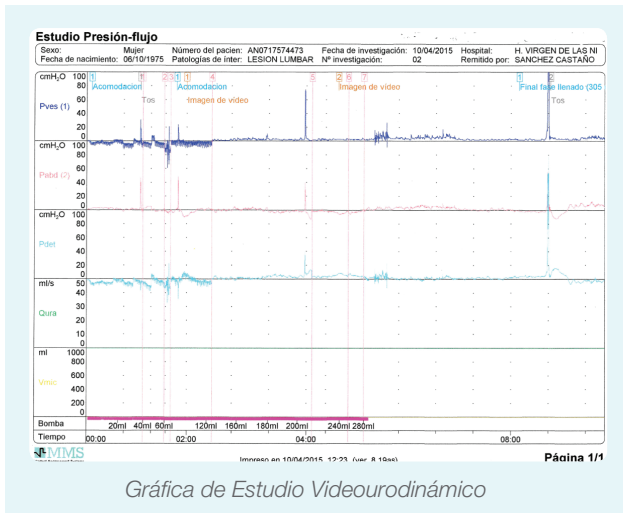
## 7. Pruebas complementarias

- **Estudio neurofisiológico:** el estudio neurofisiológico de ambas extremidades inferiores y del suelo pélvico muestra signos de axonotmesis completa a nivel de raíces S3, S4 y S5 bilateral compatible con la afectación de cola de caballo bilateral muy severa.
- **Laboratorio:** valores analíticos normales:
  - Hemograma: Hemoglobina 14.1 Volumen corpuscular medio 93 Leucocitos 12.5 Plaquetas 335000
  - Bioquímica: Glucosa 89, Urea 30, Creatinina 0.69, Hierro 140, Sodio 149, Potasio 4.9, Albúmina 4.2
- **Urocultivo:** negativo.
- **Eco abdominal:** ambos riñones en situación, contornos y ecoestructura de seno y parénquima normales. No litiasis ni lesiones ocupantes de espacio. No dilatación de la vía urinaria. Espacios perirrenales normales. Vejiga urinaria a mediana repleción sin lesiones parietales ni ocupantes de espacio. Próstata homogénea, hipoecoica, sin lesiones, de morfología elíptica y diámetro 17 x 35 x 25 mm. Angulo prostatoseminal conservado.

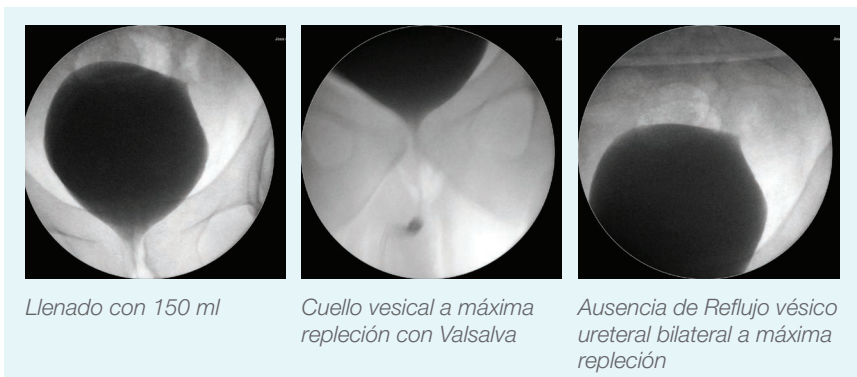


*Vejiga a mediana repleción. Próstata homogénea de pequeño tamaño. Visión lateral de la próstata.*

## - Videourodinamia:



Imágenes cistograma del estudio urodinámico:



- **Flujometría:** no realiza flujometría inicial. Contenido vesical inicial de 500 ml
- **Cistomanometría:** máxima capacidad cistométrica de 301 ml con acomodación vesical normal. Se detiene el llenado dado la ausencia de actividad vesical. Ausencia de ondas de hiperactividad/hiperreflexia durante el llenado. Ausencia de fugas durante el llenado, tanto en reposo como con la tos. Al final del llenado se producen fugas con la tos con presiones abdominales de 90 cm de H<sub>2</sub>O. Cistograma con vejiga replecionada de

paredes lisas y cuello vesical abierto durante el estudio. Ausencia de reflujo vesicoureteral bilateral.

- **Test Presión/Flujo:** ausencia de desencadenamiento de la micción. Se realiza vaciado vesical por sondaje.

**Juicio Urodinámico:** compatible con vejiga neurógena acontráctil de buena capacidad y acomodación con sistema esfinteriano distal competente (normoactivo). (Lesión Subsacra de la ICS-Madersbacher).

## 8. Diagnóstico

Lesión medular nivel L1 bilateral sensitivo ASIA D postraumática (fractura L1-L3) con disminución ROT (Reflejo Osteotendinosos) en miembros inferiores. Reflejo bulbocavernoso y anal abolidos.

Vejiga neurógena acontráctil de buena capacidad y acomodación normal con probable comportamiento disinérgico.

Intestino neurógena con disminución del tono del esfínter anal.

## 9. Decisión

Dado que en la urodinámica se aprecia el cuello vesical abierto durante todo el estudio, recomendamos:

- Sondaje vesical intermitente limpio cada 8 horas, procurando no sobrepasar volúmenes de llenado superiores a 400 ml para que no provoque sobredistensión vesical y mayor riesgo por tanto de incontinencia urinaria en esos momentos.
- Horario fijo de ingesta de líquidos.
- Control de ingesta de líquidos, como máximo un litro diario en 3-4 tomas.
- Si con todo ello hubiera escape se indicará el uso del colector en el varón y pañal/compresa en la mujer inicialmente. Se valorará la posibilidad de corrección de un componente de incontinencia de esfuerzo por déficit esfinteriano mediante técnicas de incremento de la resistencia uretral (cabestrillo suburetral o esfínter urinario artificial).
- Precisa control periódico de posible infecciones urinarias sintomáticas y morfofuncional de aparato urinario superior.

## 10. Discusión

### **Repercusiones urológicas de la lesión de cola de caballo.**

Las lesiones que afectan a la cola de caballo o al plexo pélvico se comportan metaméricamente de forma similar a las lesiones que producen una disfunción de la motoneurona inferior. En ambos casos la repercusión funcional será similar, con distinta magnitud de afectación en función de la extensión de la lesión sobre los núcleos medulares parasimpáticos (región intermedia S2- S4), pudiendo (asta anterior S2-S4) y simpático (T11-L2) o sus plexos nerviosos correspondientes.

La lesión de cola de caballo (cauda equina) o del plexo pélvico, puede comprometer:

El componente parasimpático (nervios pélvicos o erectores). En fases iniciales puede cursar con hiperreflexia del detrusor por un mecanismo irritativo, pudiendo pasar posteriormente a comportarse como una lesión característica de motoneurona inferior. Si la lesión es parcial puede verse comprometida la contractilidad del detrusor y estar conservada la actividad de la musculatura del suelo pélvico, siendo en estos casos la sintomatología vesical la única presente en este tipo de lesiones.

Si se afectan las fibras presinápticas ganglionares se produce ausencia de contractilidad del detrusor con retención urinaria e incontinencia por rebosamiento. Si con el paso de las semanas la lesión neurológica no es completa se puede recuperar la actividad contráctil del detrusor, aunque generalmente de forma parcial.

Si se afectan las fibras aferentes se producirá una disminución de la sensibilidad infralesional, así como una pérdida de coordinación de los reflejos.

- Si se afecta el componente pudendo del plexo pélvico (más frecuentemente en los abordajes perineales de la cirugía), afectará al tono del esfínter urinario externo, produciendo signos electromiográficos de denervación y la presencia de incontinencia urinaria por incompetencia esfinteriana.

- Si la lesión del plexo pélvico compromete el componente simpático (nervios hipogástricos) y se afecta en su parte postganglionar, origina una degeneración de las fibras postganglionares y una descentralización del mecanismo esfinteriano a nivel del cuello vesical (esfínter interno), permaneciendo este abierto y mostrándose incompetente (abierto) en el llenado, favoreciendo la incontinencia urinaria y la eyaculación retrógrada. Asimismo en esta fase se puede producir una reducción de la acomodación vesical.

En resumen, las características fundamentales del comportamiento de este tipo de lesiones es una parálisis flácida infralesional por el predominio del componente de afectación parasimpática y la presencia de distintas posibilidades de comportamiento a nivel del tono del esfínter interno uretral (si se afecta el sistema simpático) o del esfínter urinario externo (si se afecta la inervación somática de la pelvis). Por ello es previsible encontrarse con una vejiga con incremento de su capacidad, con ausencia o disminución de la sensación de llenado, sin presencia de contracciones reflejas del detrusor, con presiones vesicales bajas y con distintas posibilidades de incontinencia urinaria por incompetencia esfinteriana externa o interna.

El tratamiento de este tipo de situaciones, como ya se ha expuesto anteriormente, deberá ir encaminado a corregir las dificultades de vaciamiento mediante técnicas de cateterismo intermitente limpio, anulando la posibilidad de incontinencia por rebosamiento, y si presentara incontinencia por un mecanismo esfinteriano, la posibilidad de corrección mediante técnicas que incrementen la resistencia uretral: cabestrillos suburetrales o implante de esfínteres artificiales. La idoneidad de uno u otro tratamiento dependerá de la severidad de la incontinencia y de las circunstancias propias de cada paciente.

Si se añadiera una situación de disminución de la acomodación vesical en esta lesión, por disminución del componente elástico muscular de la vejiga y aumento del componente fibroso (colágeno), se traduciría en el hallazgo urodinámico en la cistomanometría de un incremento progresivo de la presión del detrusor durante el llenado vesical, pudiendo contribuir a la presencia de incontinencia urinaria. Esta situación habría de tenerse en cuenta de forma previa a la corrección de la incontinencia urinaria, pudiendo ser necesario la realización de una ampliación vesical con intestino.

La discusión se ha hecho en base a textos genéricos, guías clínicas y en el contexto del caso.

## 11. Bibliografía

1. Concepto, fisiopatología y clasificación de la vejiga neurógena. Vázquez Gómez M., Salvador de la Barrera S. En: Montoto Marqués A, Ferreiro Velasco E. Lesión medular y vejiga neurógena. Valoración y rehabilitación. Barcelona. ARS Médica, 2005. p 71-79.
2. Panek J, Blok B, Castro-Díaz D., del Popolo G., Groen J., Karsenty G., Kessler T.M., Kramer G, Stöher M, BGuidelines on Neuro-Urology. 1050. European Association of Urology. Guidelines 2014 edition.  
[http:// www.uroweb.org](http://www.uroweb.org)
3. Stöhrer M, Blok B, Castro-Díaz D, et al. EAU guidelines on neurogenic lower urinary tract dysfunction. Eur Urol 2009 jul;56(1):81-8.  
[http:// www.ncbi.nlm.nih.gov/pubmed/19403235](http://www.ncbi.nlm.nih.gov/pubmed/19403235)
4. Nosseir M, Hinkel A, Pannek J. Clinical usefulness of urodynamic assessment for maintenance of bladder function in patients with spinal cord injury. Neurourol Urodyn 2.



# 5. Tetraplejía incompleta independiente en las actividades de la vida diaria

*Esteban Fuertes, Manuel\**; *Esclarín de Ruz, Ana\*\**.

\*Servicio de Urología.

\*\*Servicio de Medicina Física y Rehabilitación.  
Hospital Nacional de Paraplégicos. Toledo.

## 1. Título

Varón de 26 años de edad con lesión medular C7 incompleta.

## 2. Motivo de la consulta

Paciente que acude a la consulta de urología para primera revisión tras sufrir una lesión medular C7 de etiología traumática.

## 3. Antecedentes personales

Varón de 26 años que sufre choque frontal con una motocicleta el 4 de agosto de 2014. Como consecuencia del traumatismo se produjeron fracturas vertebrales D1-D2 con lesión medular inmediata y fractura D10 sin compromiso medular. Rotura aórtica en dirección distal a la salida de subclavia izquierda operada con endoprótesis Fractura escafoides izdo. Fractura luxación hombro izquierdo. Fractura Xª costilla izquierda. Síndrome lesión medular C7 ASIA D. Fue intervenido para fijación de todas las fracturas vertebrales.

## 4. Nivel funcional

En el momento de la consulta estaba realizando tratamiento rehabilitador; era independiente en actividades básicas de la vida diaria. Podía caminar por espacios interiores con ayuda de dos bastones de apoyo cubital. Vivienda estaba en fase de adaptación para eliminar barreras arquitectónicas.

## 5. Esfera sexual, miccional y defecatoria

- Sexual: no presentaba erecciones.
- Defecatoria: hábito intestinal irregular cada 3-4 días , a pesar de laxantes oral y rectal, precisaba enemas.
- Miccional: realizaba autocaterismos vesicales intermitentes.

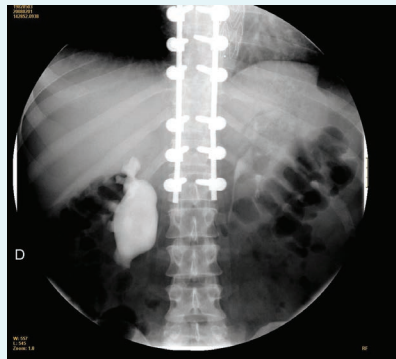## 6. Exploración física

Balance articular libre balance muscular en extremidades superiores 4, extremidades inferiores 3. Sensibilidad parcheada por debajo de C7. ROT conservados en MMSS y disminuidos en MMII. Reflejo cutáneo plantar extensor. Exploración neuro-urológica: sensibilidad perineal presente disminuida, tono anal presente, reflejo bulbocavernoso presente. Control voluntario del esfínter anal.

## 7. Pruebas complementarias

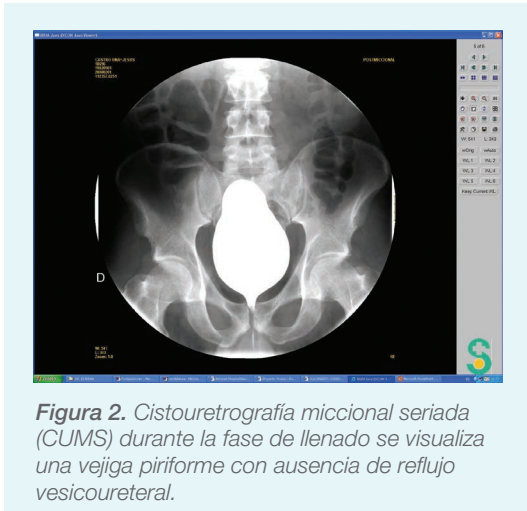
Según el protocolo hospitalario, durante el primer estudio urológico iniciado el 30 de octubre de 2014 se realizaron las pruebas:

- **Urografía intravenosa** en la que se objetivó dilatación de la pelvis renal dcha y la endoprotesis colocada por la rotura Aórtica distal a la subclavia izquierda (*figura 1*).



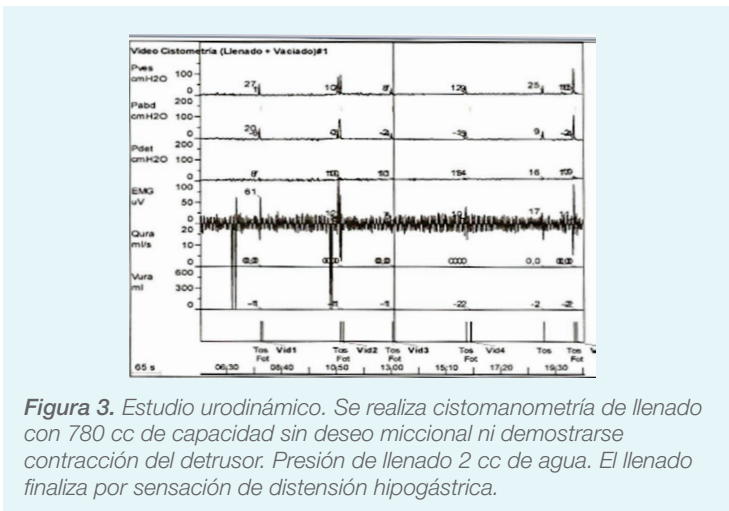
**Figura 1.** Urografía intravenosa se objetivó la dilatación de la pelvis renal dcha y la endoprotesis colocada por la rotura Aórtica distal a la subclavia izquierda.

- **La cistouretrografía miccional seriada (CUMS)** mostró durante la fase de llenado una vejiga piriforme con ausencia de reflujo vesicoureteral (*figura 2*).



*Figura 2. Cistouretrografía miccional seriada (CUMS) durante la fase de llenado se visualiza una vejiga piriforme con ausencia de reflujo vesicoureteral.*

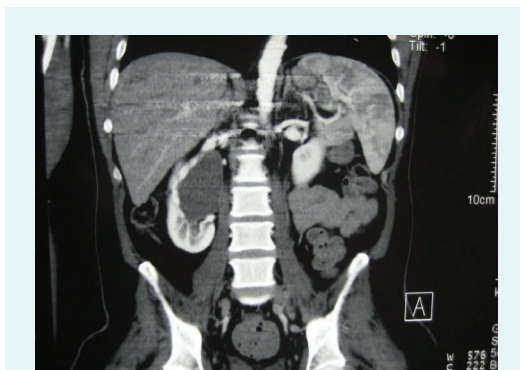
- **Estudio urodinámico.** Se realizó cistomanometría de llenado con 780 cc de capacidad sin deseo miccional ni demostrarse contracción del detrusor. Presión de llenado 2 cc de agua. El llenado finaliza por sensación de distensión hipogástrica (*figura 3*).



*Figura 3. Estudio urodinámico. Se realiza cistomanometría de llenado con 780 cc de capacidad sin deseo miccional ni demostrarse contracción del detrusor. Presión de llenado 2 cc de agua. El llenado finaliza por sensación de distensión hipogástrica.*

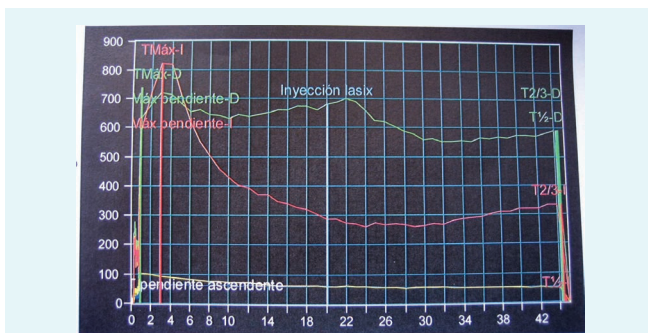
Debido a la dilatación de la pelvis renal derecha se solicitaron pruebas que habitualmente no se solicitan de rutina en el estudio urológico.

- **TAC.** Dilatación riñón y pelvis derecha (*figura 4*).



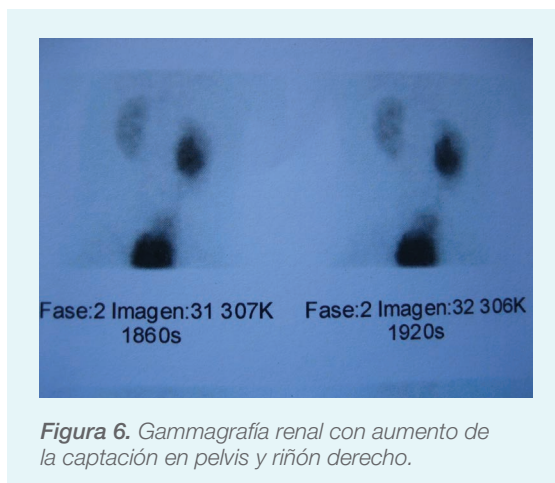
*Figura 4. TAC Dilatación pelvis y riñón derecho.*

- **Renografía diurética:** con pielocaliectasia con aplanamiento de la curva de lavado y ausencia de respuesta diurética, compatible con obstrucción mecánica. Datos de función renal relativa en fase parenquimatosa 51,5% (Riñón Izquierdo), 48,5% (Riñón Derecho) (*figura 5*).



*Figura 5. Renografía diurética: con pielocaliectasia con aplanamiento de la curva de lavado y ausencia de respuesta diurética, compatible con obstrucción mecánica. Datos de función renal relativa en fase parenquimatosa 51,5% (Riñón Izquierdo), 48,5% (Riñón Derecho).*

- **Gammagrafía renal:** aumento de la captación en riñón dcho (*figura 6*).



*Figura 6. Gammagrafía renal con aumento de la captación en pelvis y riñón derecho.*

## 8. Diagnóstico

- Disfunción vesicouretral neurogena tipo shock espinal
- Arreflexia vesical
- Micción descompensada (residuo postmiccional elevado)
- Dilatación riñón derecho

## 9. Opciones de tratamiento

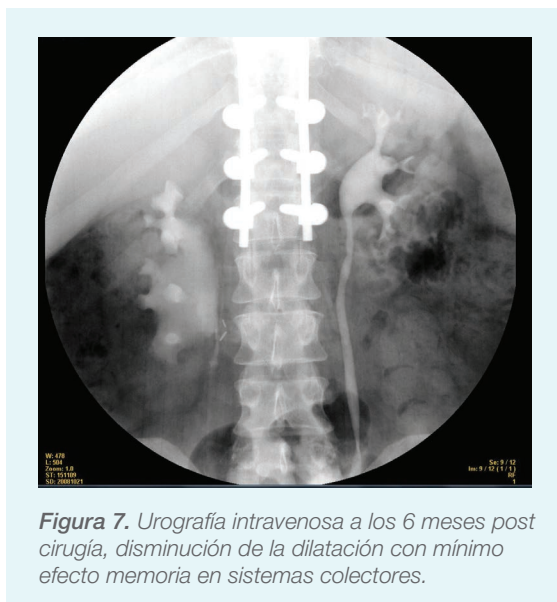
- Continuar con la reeducación vesical mediante autocateterismos vesicales intermitentes
- Corrección de la estenosis pieloureteral.

## 10. Decisión y discusión de las opciones

El primer estudio urológico después de una lesión medular tiene el objetivo de conocer el funcionamiento del sistema urológico y detectar cualquier complicación que pueda interferir con la reeducación vesical<sup>1</sup>. En el caso que nos ocupa los hallazgos urodinámicos indicaron que el comportamiento vesical todavía no se había estabilizado, encontrándose en fase de evolución. La persistencia de reflejos S2-S4 y arreflexia vesical indicaban fase aguda de shock espinal.

El hallazgo casual de hidronefrosis dicha condujo a la realización de TAC, renografía y gammagrafía que confirmaron una malformación congénita renal con estenosis de la unión pieloureteral (UPU). Las cifras de esta malformación varía entre 0,2-0,6 % <sup>2</sup>. Aunque suelen dar clínica previamente, a veces son un hallazgo casual tras la realización del primer estudio urológico después de una lesión medular. El método de micción fue el autocateterismo limpio intermitente no estéril para manejar la arreflexia vesical que en ese momento presentaba el paciente.

La estenosis de la UPU se resolvió quirúrgicamente mediante Pieloplastia de Anderson-Heynes como primera alternativa, con resolución completa, demostrándose normofunción renal simétrica respecto a la unidad renal contralateral y mínimo efecto memoria en sistemas colectores (*figura 7*) en la urografía intravenosa a los 6 meses post corrección quirúrgica.



*Figura 7. Urografía intravenosa a los 6 meses post cirugía, disminución de la dilatación con mínimo efecto memoria en sistemas colectores.*

## 11. Recomendaciones de seguimiento

Dada la lesión incompleta sensitiva y motora se procederá a la modificación del protocolo de autocateterismo o su suspensión si se inicia el reflejo

miccional voluntario con micciones compensadas. Es esperable una buena evolución de la unidad renal tras la corrección de la malformación congénita. Se realizará un estudio urológico anual.

## 12. Bibliografía

1. Blok B, Pannek J, Castro-Diaz D, del Popolo G, Groen J, Gross T, et al. Guidelines on Neuro-Urology. European Association of Urology; 2015. Disponible en: <http://www.uroweb.org/guidelines/online-guidelines/>. Acceso: julio 2015.
2. Walsh P, Retik A, Darracott E, et al. En: Campbell's Urology. 8th edition". Philadelphia: Saunders company. 2002; P. 1781-811. Gómez M., Salvador de la Barrera S. En: Montoto Marqués A, Ferreiro Velasco E. Lesión medular y vejiga neurógena. Valoración y rehabilitación. Barcelona. ARS Médica, 2005. p 71-79.

# 6. Tetruplejía incompleta dependiente

*Salvador de la Barrera, Sebastián\**; *Sánchez Merino, José María\*\**;  
*Sánchez Rodríguez-Losada, Javier\*\**.

\*Unidad de Lesionados Medulares. \*\*Servicio de Urología.  
Hospital Universitario de A Coruña. A Coruña.

## 1. Título

Varón de 64 años, lesión medular incompleta C4. Dependiente para cuidado personal.

## 2. Motivo estudio

Vejiga neurógena con vaciado incompleto y dependencia para la cateterización.

## 3. Antecedentes

Lesión medular traumática el día 6/07/2013: Presentó una contusión craneal con extensión cervical, con resultado de pérdida de fuerza en las cuatro extremidades.

Se realizó Discectomía cervical y laminectomía (2 tiempos). Múltiples complicaciones infecciosas con empeoramiento neurológico. Estancia en UCI hasta 1 mes después de la lesión. Traslado a ULM 6 semanas después (22-8-2013). Síndrome neurológico medular al ingreso: Tetruplejía C3 ASIA C. Aislamiento prolongado por presencia de gérmenes multirresistentes. Gastrostomía para alimentación temporalmente. Tratamiento de rehabilitación en régimen de ingreso durante 11 meses (alta hospitalaria 4-7-2014).



Litiasis vesical con extracción de microcálculos en 2 ocasiones (20-01-14 y 2-06-14). Pauta de cateterismos vesicales intermitentes (CI) desde junio 2014, realizados por su familiar directo, con algunas pérdidas entre sondajes. No presentó nuevas infecciones ni litiasis.

Tratamiento farmacológico habitual con baclofeno, analgésicos mayores -oxicodona-, amitriptilina, pregabalina y clonacepam por dolor neuropático

#### 4. Nivel funcional

Usuario de silla de ruedas para desplazamientos, capacidad de marcha limitada, con apoyo de ambas manos en andador, transferencias con ayuda, dependiente en actividades de aseo y manejo de esfínteres. Buena función manual, pero con temblor y pinza débil.

#### 5. Esfera sexual, miccional y defecatoria

- Cateterismos intermitentes, realizados por tercera persona, en torno a 250 cc de volumen. Pérdidas incontroladas entre sondajes. Defecación con estímulo rectal cada 48 h.
- Area sexual: Presenta erección refleja y psicógena. No demanda tratamiento en la actualidad.

#### 6. Exploración física

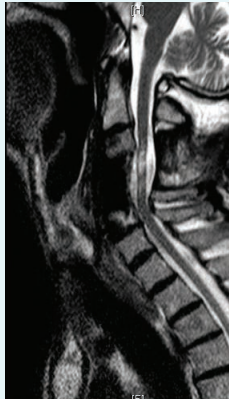Varón normoformado, talla 185 cm. Cicatrices cervicales con buen aspecto. Traqueostomía cerrada. Cardiorrespiratorio: Auscultación sin hallazgos valorables. Fc 100 lpm, rítmico. TA 114/78.

**Exploración neurológica:** Tetruplejía C4 ASIA D. Índice motor 66/100. Limitación de la elevación de ambos hombros. Espasticidad global en las cuatro extremidades, con Ashworth global 2/5. No limitaciones en otras articulaciones.

**Exploración del área genitourinaria:** Sensación anal (+). Reflejos BC y AS presentes. Tacto rectal: agrandamiento prostático III/IV.

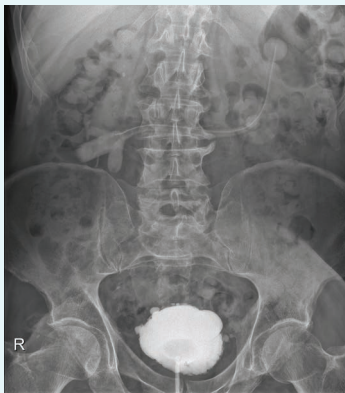## 7. Pruebas complementarias

- **Analítica general en sangre:** Hemograma y bioquímica actual sin alteraciones significativas. Función renal normal. PSA: 2,67. PSA libre/PSA: 19%
- **Resonancia magnética cervical (10-3-2014) (figura 1):** Fijación C3-C4. Osteofitosis. Mielomalacia C3-C4 que se proyecta caudalmente hasta C5.



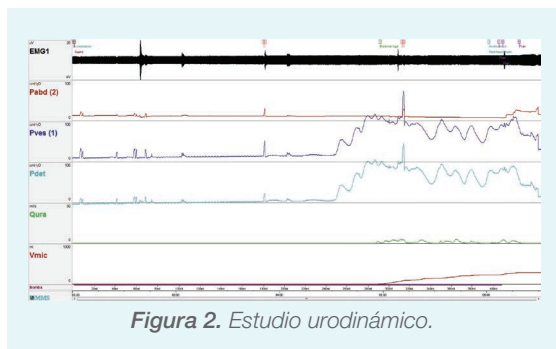
*Figura 1. IRM en secuencia T2 postcirugía.*

- **Cistografía (5-11-2013) (figura 2):** Severa trabeculación de la pared con múltiples formaciones diverticulares. No se observa reflujo vesicoureteral.



*Figura 2. Imagen de cistografía directa.*

- **Ecografía abdominal (31-1-2014):** Vejiga con engrosamiento difuso de su pared, trabeculación y dos pseudodivertículos, en la porción basal, el mayor de 3 cm de diámetro. Material ecogénico en el interior de la vejiga, compatible con detritus. Moderada ectasia de la pelvis renal derecha. En ambos riñones se observan pequeños quistes simples corticales.
- **Nueva ecografía abdominal (16-5-2014):** Divertículo vesical de 2,5 cm de diámetro máximo, con material ecogénico en su interior. Microcálculos vesicales con engrosamiento difuso de la pared de la vejiga. Agrandamiento de la próstata con diámetros 4,6 x 5,3 x 5,3 cm (78 ml). Quistes simples corticales en ambos riñones.
- **Estudio urodinámico (13-7-2015) (figura 3):** A los 240 cc de llenado se produce contracción del detrusor con salida de orina, con presión de fuga de 100 cm/H<sub>2</sub>O. Disinergia esfinteriana.



## 8. Diagnóstico

- Lesión medular cervical incompleta ASIA D.
- Vejiga neurógena (VN).
- Litiasis vesical.
- Hipertrofia benigna de próstata (HBP).

## 9. Opciones de tratamiento

- Cateterismos intermitentes junto con fármacos anticolinérgicos.
- Derivación permanente.
- Intervención sobre esfínter y próstata.

## 10. Decisión

Seguir con la realización de CI por tercera persona, asociando fármacos anticolinérgicos. Se intenta evitar la generación de mayor grado de incontinencia, para una mejor integración en su ambiente sociofamiliar, así como la colocación de catéter permanente (SVP).

## 11. Discusión

Nos encontramos ante un caso característico de vejiga neurógena por lesión medular de tipo supranuclear, en un varón con lesión medular incompleta, pero con la particularidad de que el paciente es dependiente de tercera persona para su cuidado y manejo de esfínteres. Los objetivos del manejo de la vejiga neurógena<sup>1,2</sup> son: 1) protección del aparato excretor. 2) mejora de la continencia. 3) mejora de la función del sistema urinario inferior. 4) mejora de la calidad de vida de la persona.

Sin embargo, la presencia de discapacidad para su manejo autónomo, condiciona la práctica de cateterismos vesicales –que deberán realizarlos un familiar o cuidador- y, también considerando la edad del paciente, abre la posibilidad a otras opciones.

Entre los antecedentes del paciente, figura que, por diversas circunstancias, debió permanecer con sonda vesical permanente durante largo tiempo, y que esto probablemente favoreció la generación de litiasis vesical en varias ocasiones, como mostraron las ecografías practicadas. La incidencia aumentada de litiasis en pacientes portadores de sonda vesical permanente ha sido descrita por diversos autores, y aunque no siempre se ha relacionado con el método de drenaje vesical, estudios recientes demuestran esta asociación<sup>3</sup>. Desde que el paciente realiza cateterismos intermitentes, y una vez extraídos los cálculos por cistoscopia, no ha presentado nuevos episodios de litiasis y no constan infecciones recurrentes, por lo que se desestima el sondaje vesical permanente.

Los cateterismos intermitentes son actualmente el método de referencia para el manejo de la vejiga neurógena para conseguir el vaciado vesical completo. La técnica limpia es la forma recomendada, con una frecuencia de 4

a 6 veces al día, manteniendo volúmenes vesicales por debajo de 400 ml.

Los hallazgos en el estudio urodinámico, presión muy elevada junto con probable disinergia detrusor-esfínter (DDE), indica la asociación de fármacos anticolinérgicos para mejorar la acomodación vesical y la incontinencia entre sondajes. La oxibutinina, el trospio y la tolterodina son una terapia efectiva y bien establecida. Son bien tolerados y seguros, incluso a largo plazo. Si la medicación oral no fuera suficientemente efectiva, y la incontinencia fuese un factor negativo para la vida social del paciente, se podría indicar la aplicación de toxina botulínica (TB) en el detrusor. La inyección de TB en el músculo liso produce una denervación prolongada, aunque reversible, que da lugar a una debilidad muscular que se traduce en mejora de la capacidad vesical, de la acomodación (compliance), disminución o supresión de la hiperactividad del detrusor y mejora de la continencia<sup>4</sup>. La duración de su efecto es de no más de 9 meses, por lo que hay que informar al paciente de la reversibilidad de su acción y de la posibilidad de volver a repetir el procedimiento de forma intermitente.

La hipertrofia prostática puede ser un factor añadido para una vejiga retencionista en un varón de edad avanzada. Se define la hiperplasia benigna de próstata (HBP) como el crecimiento del adenoma de próstata, lo que da lugar a una sintomatología derivada de la obstrucción al flujo de salida de la orina. En este caso, junto al crecimiento prostático, se encuentra una disinergia detrusor-esfinteriana de origen neurógeno, acompañándose además de espasticidad clínica en la musculatura esquelética.

En este caso, se considera el manejo actual adecuado, pero con la salvedad que supone una actividad de cuidado añadida a las habituales que deben realizar sus familiares, al ser un paciente dependiente. El tratamiento de la incontinencia es importante para el paciente en cuanto a su integración en la vida social y familiar. La realización de cateterismos intermitentes, con la colaboración necesaria de tercera persona, es el método más seguro para mantener la función del aparato excretor a largo plazo, asegurando un almacenamiento de baja presión y vaciado completo.

Posteriormente, si la práctica de cateterismos a largo plazo supone una

carga de trabajo para los cuidadores o interfiere en la vida diaria del paciente, se plantearía la opción de actuar sobre el vaciamiento, por métodos invasivos. La práctica de una resección transuretral (RTU) prostática y esfinterotomía mejoraría el vaciado, pero no se puede garantizar la continencia, por lo que sería necesario la aplicación de sistemas colectores externos, que pueden estar sujetos a fallos (pérdida de adherencia en caso de obesidad y pene retráctil), complicaciones cutáneas sobre la piel del pene, junto con su posible interferencia en la vida social.

Un ensayo previo en estos casos es la inyección de toxina botulínica sobre el esfínter externo, que provoca una denervación temporal y es un método que sirve para mejorar el vaciado, al actuar sobre la hipertonia del esfínter en pacientes con VN<sup>5</sup>. Este procedimiento supondría un ensayo previo a cirugía sobre el esfínter, en caso de demostrarse una mejora de los parámetros urodinámicos y de la calidad de vida del paciente, ya que hay que considerar la aparición de un mayor grado de incontinencia tras el procedimiento, que debe ser advertido al paciente y sus cuidadores. Actualmente, las series publicadas son cortas y no están bien determinados las dosis, procedimiento (guiado por eco y/o EMG), y resultados a largo plazo.

La esfinterotomía sobre el componente estriado es un procedimiento quirúrgico conocido desde hace largo tiempo para el tratamiento de la VN. Produce una disminución de la presión de fuga y mejora el vaciado vesical reflejo, por lo que constituye una alternativa útil en pacientes varones afectados de VN que no pueden utilizar CI, y en los que se desea evitar la colocación de un catéter permanente, sea uretral o suprapúbico<sup>1</sup>. Se ha demostrado una mejora en la clínica de disreflexia de origen vesical, y se minimiza la posibilidad de daño sobre el aparato excretor superior al disminuir la presión vesical<sup>6</sup>.

## 11. Puntos clave

- La preservación del aparato urinario superior y la disminución de la morbilidad sobre el sistema excretor son los puntos príncipes del manejo de la VN.
- La calidad de vida del paciente y su integración sociofamiliar son aspectos

importantes que también se ven afectados por la morbilidad del aparato excretor.

- La realización de CI y la asociación de fármacos para procurar la continencia son el manejo estándar en pacientes afectados de VN secundaria a lesión medular.

## 12. Bibliografía

1. Pannek J, Störer M, Blok B, Castro-Díaz D, Del Popolo G, Kramer G, Radziszewski P, Reitz A, Wyndaele JJ. Guidelines in Neurogenic Lower Urinary Tract Dysfunction. European Association of Urology, Ed. 2011.
2. Hsieh J, McIntyre A, Iruthayarajah J, Loh E, Ethans K, Mehta S, Wolfe D, Teasell R. Bladder Management Following Spinal Cord Injury. In Eng JJ, Teasell RW, Miller WC, Wolfe DL, Townson AF, Hsieh JTC, Connolly SJ, Noonan VK, Loh E, McIntyre A, editors. Spinal Cord Injury Rehabilitation Evidence; 2014. Version 5.0: p 1-196. Disponible en: <http://www.scireproject.com/rehabilitation-evidence/bladder-management>.
3. Bartel P, Krebs J, Wöllner J, Göcking K, Pannek J. Bladder stones in patients with spinal cord injury: a long-term study. *Spinal Cord* (2014) 52, 295–297.
4. Del Popolo G, Filocamo MT, Li Marzi V, et al. Neurogenic detrusor overactivity treated with English Botulinum Toxin A: 8-year experience of one single centre. *EurUrol* 2008;53:1013-1019.
5. Romero-Cullerés G, Conejero-Sugrañés J, González-Viejo MA, Bruno-Montoro J, López-Guillén P, Abenoza-Guardiola M. Eficacia y seguridad de la toxina botulínica administrada en el esfínter uretral externo vía transperineal guiada mediante ecografía transrectal y electromiografía en la retención urinaria crónica secundaria a una lesión medular. *Med Clin (Barc)* 2011; 137:346-348.
6. Pan D, Troy A, Rogerson J, Bolton D, Brown D, Lawrentschuk N. Long-term outcomes of external sphincterotomy in spinal injured population. *J Urol* 2009; 181: 705-709.

# 7. Infección de orina por retención (colector)

*Barrera Chacón, J. María\*; Rodríguez Pérez, Antonio Javier\*\*;  
Méndez Ferrer, Bosco\*.*

\*Unidad de Lesionados Medulares.

\*\*Unidad de Neurourología. Servicio de Urología.  
Hospital Universitario Virgen del Rocío. Sevilla.

## 1. Título

Hombre de 41 años de edad, afecto de paraplejía de nivel neurológico T4 (Grado A en la Escala de Deficiencia ASIA) con infecciones de orina de repetición.

## 2. Motivo de la consulta

Paciente que vemos en primera consulta en la Unidad de Lesionados Medulares en Febrero de 2013, al trasladar su domicilio por causas familiares. Es derivado a petición de su médico de Atención Primaria por cuadro de infecciones de orina (ITU) de repetición en el contexto de vejiga neurógena. En los últimos 5 años no había sido revisado en Unidad de Lesionados Medulares.

## 3. Antecedentes

Exfumador. Cefaleas con el diagnóstico de Cluster episódico (2009).

El 10 de Marzo de 2007, sufre un golpe directo en la espalda con una maquinaria en accidente laboral, resultando en fracturas vertebrales T3 y T4 y paraplejía de nivel T4 (ASIA A).

Intervenido quirúrgicamente de las fracturas vertebrales mediante artrodesis y osteosíntesis T2-T10.

Intervenido de litiasis vesical mediante litotricia en 2010.



Tratamiento farmacológico habitual: Baclofeno 25 mg cada 8 h. Supositorios de glicerol tres veces por semana.

#### 4. Nivel funcional

Utiliza silla de ruedas para sus desplazamientos. Independiente para todas las actividades de la vida diaria en medio adaptado. Realiza todas las transferencias. Nivel de independencia funcional medido mediante la Escala SCIM III de 73/100 puntos.

#### 5. Esfera sexual, miccional y defecatoria

- Comportamiento sexual: Disfunción eréctil. Sexualmente activo. Utiliza al-prostadil intracavernoso que alterna con tadalafilo oral.
- Comportamiento miccional: Paciente incontinente. Presenta micciones involuntarias y realiza estimulación suprapúbica 2-3 veces al día. Utiliza colector urinario. Se autosonda una vez al día por la noche, o en los casos en que le cuesta vaciar la vejiga, lo que detecta por presentar cuadros de sudoración. Refiere cuadros de infecciones urinarias con síntomas de mal olor de la misma, malestar general, aumento de espasticidad y escapes constantes de orina. Algún episodio ha cursado con fiebre. Toma antibiótico con una frecuencia casi mensual. Realiza ingestas líquidas diarias de hasta 3 litros.
- Durante los dos primeros años tras sufrir la lesión medular se autosondaba 3 veces al día, lo que abandonó por escapes de orina entre sondajes.
- Comportamiento defecatorio: Deposiciones cada tres días utilizando dos supositorios de glicerol y tacto rectal.

#### 6. Exploración física

Exploración por aparatos, sin datos reseñables.

Aparato locomotor: balance articular libre, excepto tendencia al equino en miembro inferior izquierdo, que se reduce.

Neurológico: Sensibilidad abolida a partir de T5 (sin zona de preservación

parcial). Índice motor de 25/100. Exploración anorectal: Analgesia-anestesia S4-S5. No contracción anal voluntaria. No sensación a la presión rectal. Reflejo anal positivo. Bulbocavernoso positivo.

ROT: Presentes y simétricos en miembros superiores. Hiperreflexia de rotulianos y aquíleos. Clonus aquileo bilateral agotable.

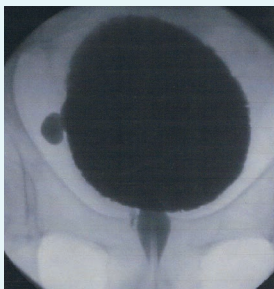
Aumento de tono muscular en ambos miembros inferiores con Asworth global de 3/5.

## 7. Exploraciones complementarias

- **Laboratorio:** Hemograma y bioquímica con perfil renal y lipídico normal. PSA 0.37 ng/ml. Examen básico de orina con pH 6.7, glucosa y proteínas negativo, nitritos positivos, hematíes 6/campo, leucocitos 500. Urocultivo con aislamiento de más del 100.000 col. de *Klebsiella pneumoniae*.

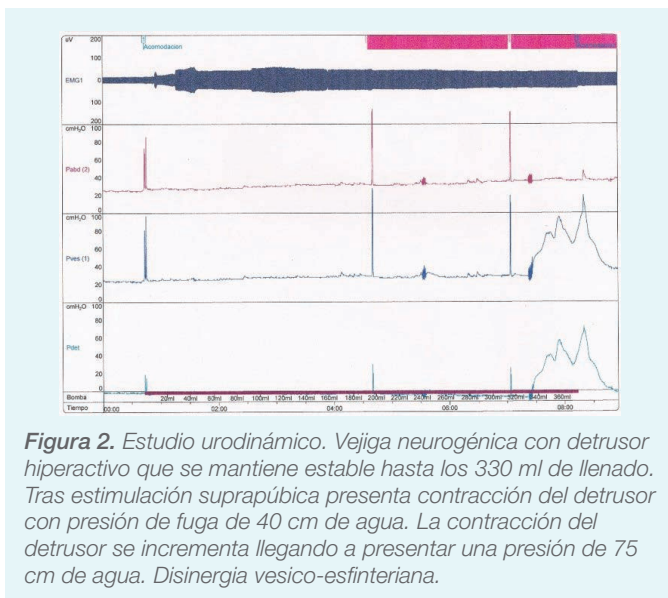
- **Ecografía abdominal:** Riñones de tamaño y morfología normales. Microlitiasis en polo inferior de riñón izquierdo. No dilataciones de sistemas excretores. Vejiga de paredes irregulares con divertículo. Próstata de tamaño normal.

- **Cistouretrografía miccional seriada (CUMS):** Vejiga de paredes irregulares. Divertículo en pared lateral dcha. No reflujo vesicoureteral. Micción tras estimulación suprapúbica de 200 cc con residuo de 150 cc (*figura 1*).



**Figura 1.** Cistografía: Vejiga de paredes irregulares. Divertículo en pared lateral dcha. No reflujo vesicoureteral. Micción tras estimulación suprapúbica de 200 cc con residuo de 150 cc.

- **Estudio Videourodinámico (Marzo 2013):** Vejiga neurogénica con detrusor hiperactivo que se mantiene estable hasta los 330 ml de llenado. Tras estimulación suprapúbica presenta contracción del detrusor con presión de fuga de 40 cm de agua. La contracción del detrusor se incrementa llegando a presentar una presión de 75 cm de agua. Disinergia vésico-esfinteriana (figura 2).



## 8. Diagnóstico

Paciente con cuadros de infecciones de orina sintomáticos, secundarios a vaciamientos vesicales incompletos, en el contexto de vejiga neurógena con hiperactividad neurogénica del detrusor y componente disinérgico del esfínter.

## 9. Opciones de tratamiento

- Cateterismos intermitentes asociados a medicación anticolinérgica.
- Cateterismos intermitentes asociados a inyección endoscópica de toxina botulínica en detrusor.
- Cateterismos intermitentes.

- Esfinterotomía uretral externa endoscópica.
- Inyección endoscópica de toxina botulínica en esfínter uretral externo.
- Sonda vesical permanente.

## 10. Decisión y discusión

La primera opción de tratamiento recomendada han sido los cateterismos intermitentes asociados a medicación anticolinérgica.

Este paciente durante años ha realizado vaciamientos vesicales parciales a expensas de la hiperactividad del detrusor, dificultados por la disineria vésico-esfinteriana que presenta. Esta situación lo ha llevado a sufrir cuadros de infecciones de orina frecuentes<sup>1</sup>, con la consecuente toma de antibióticos de forma repetida. Con este tipo de vaciamiento, además, se ha mantenido incontinente durante años.

El vaciado vesical que presentaba, además de ser incompleto y facilitarle el desarrollo de infecciones de orina, lo realizaba con contracciones del detrusor a presiones elevadas (hasta 75 cm de H<sub>2</sub>O) lo que lo exponía a complicaciones del tipo de reflujo vesicoureteral y deterioro renal.

El vaciamiento vesical completo lo podría conseguir siguiendo un programa de cateterismos intermitentes, pero a pesar de que se sondara múltiples veces al día serían difícil de evitar los escapes de orina, sin actuar frenando la hiperactividad del detrusor.

El tratamiento debe contemplar la relajación del detrusor con medicación anticolinérgica o con inyección endoscópica del detrusor con toxina botulínica, y asegurar el vaciado completo vesical mediante cateterismos intermitentes que puede realizar el propio paciente<sup>2</sup>.

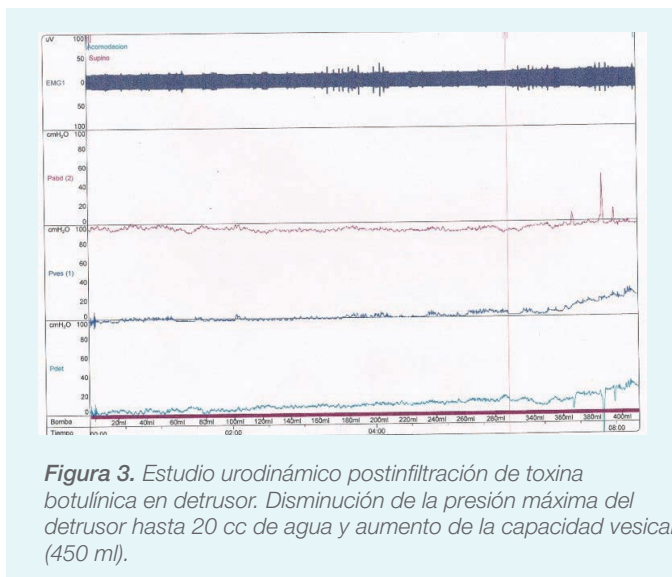
En este caso se informó al paciente de la causa de los cuadros de infección de orina, que era fundamentalmente lo que le preocupaba, y de su situación urológica, así como de las posibles complicaciones que podría presentar en un futuro si no se modificaba el método de vaciado vesical.

Se revisó en la Unidad la técnica del autosondaje, para asegurar que el

paciente realizara una técnica “limpia”, se instauró tratamiento con oxibutina 1 c cada 8 h comenzando a sondarse 4 veces al día. Disminuyó la ingesta de líquidos diaria, pero continuaba con algún escape de orina por lo que mantenía el colector.

El paciente consulta a los tres meses de iniciar el tratamiento, por escasa tolerancia a los anticolinérgicos, fundamentalmente por sequedad de boca que le obligó a aumentar de nuevo la ingesta de líquidos diaria y estreñimiento, por lo que se suspende esta medicación y se decide como segunda opción terapéutica el tratamiento con infiltración de toxina botulínica en detrusor, manteniendo la pauta de autocateterismos. En estos 3 meses había presentado un episodio de ITU que precisó tratamiento antibiótico

A los dos meses de la infiltración con toxina se realiza nuevo estudio urodinámico habiendo disminuido la presión máxima del detrusor hasta 20 cc de agua y mejorando la capacidad vesical (450 ml). (Abril 2014) (figura 3).



El paciente se mantenía continente, realizándose entre 4 y 5 autosondas al día, habiendo presentado algún episodio puntual de mal olor de la orina resuelto sin la toma de antibióticos.

Otra opción sería la realización de esfinterotomía uretral externa o inyección endoscópica de toxina botulínica en el esfínter<sup>3</sup>, con el objetivo de relajar al mismo para facilitarle vaciados vesicales completos, lo que mejoraría el cuadro de ITU, y disminuiría las resistencias a la salida de la orina, lo que podría contribuir a disminuir las altas presiones de llenado, pero no se conseguiría la continencia, por lo que el paciente continuaría precisando de colector.

La sonda vesical permanente no es una alternativa dadas las complicaciones futuras que podría acarrearle y no se solucionaría el cuadro de infecciones de orina, sino que incluso se podrían agravar.

Históricamente y hasta el desarrollo del material urológico para sondajes intermitentes del que se dispone en la actualidad, el vaciamiento vesical mediante estimulación suprapúbica o maniobras de Credé y colector urinario se utilizaban de forma habitual con el riesgo que conllevaba (reflujo vesicoureteral, litiasis, fracaso renal..) y que en múltiples ocasiones obligaba a la utilización de una sonda vesical permanente.

Una de las complicaciones más frecuentes con este tipo de vaciado son las infecciones de orina de repetición por vaciamientos incompletos, que se suelen acompañar con el paso del tiempo de litiasis vesicales y otras lesiones asociadas.

Actualmente, contamos con medios diagnósticos y terapéuticos para evitar estas situaciones, como en el caso de este paciente.

## 11. Puntos clave

- Los vaciamientos vesicales a expensas de la hiperactividad del detrusor no es una alternativa de vaciado en vejigas neurogénicas con disineria véstico-esfinteriana. Los vaciamientos suelen ser incompletos facilitando complicaciones como las infecciones de orina y con frecuencia a expensas de altas presiones del detrusor. No es un método que permita la continencia.
- Un programa de cateterismos intermitentes asociado a tratamiento farmacológico con anticolinérgicos/infiltración de toxina botulínica en de-

trusor es la alternativa de elección en pacientes con vejiga neurógena y disinergia vesicoesfinteriana para garantizar la preservación del aparato urinario superior y procurar la continencia.

## 12. Bibliografía

1. Jahromi MS, Mure A, Gomez CS. UTIs in patients with neurogenic bladder. *Curr Urol Rep*. 2014 Sep;15(9):433.
2. Pannek J, Blok B, Castro-Diaz D, Del Popolo G, Kramer P, Radziszewski P, Reitz A, Stohrer M, Wyndaele JJ. Guidelines in Neurogenic Lower Urinary Tract Dysfunction. European Association of Urology. Ed. 2013.
3. Arlandis S, Barrera MJ, Benito J, Borau A, Esclarin A, Espinosa JR, et al. Manual sobre manejo clínico de la disfunción vesicouretral neurógena en la lesión medular. En Coloplast productos Medicos S.A. Madrid. Ink Press; 2011. Pag. 111-118

# 8. Infección de orina por cateterismo intermitente

*Jariod Gaudes, Ricardo; Hidalgo Mendía, Begoña.*  
*Unidad de Lesionados Medulares.*  
Servicio de Medicina Física y Rehabilitación.  
Hospital Universitario Miguel Servet. Zaragoza.

## 1. Título

Infecciones de tracto urinario inferior (ITU) de repetición en paciente en tratamiento con cateterismos intermitentes (CI).

## 2. Motivo de la consulta

Ingreso en unidad de lesionados medulares (ULM) desde UCI tras shock séptico. Infecciones de tracto urinario inferior (ITU) de repetición en paciente en tratamiento con cateterismos intermitentes (CI).

## 3. Antecedentes

Se trata de un paciente varón de 48 años con Tetraplejía completa ASIA A, nivel sensitivo y motor C5, traumática, de origen laboral por caída de objetos, en el año 2012. Sufrió Fractura-luxación C6-C7 que precisó de estabilización quirúrgica con placa atornillada a somas C6-C7.

Como otros antecedentes de interés destaca Síndrome de Apnea Sueño –SAOS- en tratamiento con CPAP nocturna. Como Tratamiento farmacológico de interés para el caso se menciona: Baclofeno 25 mg, 1 comprimido cada 8 horas y pregabalina 150 mg, 1 comprimido cada 12h. En tratamiento inicial con Oxibutinina como anticolinérgico, pero hubo de ser suspendido tras incremento de crisis disrefléxicas. Se procedió a realizar tratamientos



antibióticos de ITU sintomáticas de repetición según antibiograma (Múltiples episodios por *Klebsiella pneumoniae*, *Enterococo faecalis* y *Escherichia coli*, principalmente).

El paciente sufrió dos episodios de sepsis urinaria en los últimos dos años que precisaron en ambos casos ingreso en UCI, (último ingreso en ULME en 2015, tras shock séptico de origen urinario; ingreso previo el año anterior -2014- también por este motivo).

#### 4. Nivel funcional

Tetraplejía completa ASIA A, nivel motor y sensitivo C5.

SCIM-III: autocuidado 2/20, respiración y control de esfínteres 13/40, movilidad 4/40; Total 19/100.

FIM Motor: 17/91.

#### 5. Esfera sexual, miccional y defecatoria

- El paciente presentaba una Vejiga neurógena con automatismos vesicales siendo necesario realizar 5 cateterismo (CI) diarios, realizados por su esposa. Además, presentaba Intestino neurógeno con Hábito defecatorio regular con el tratamiento farmacológico pautado. Disfunción eréctil.

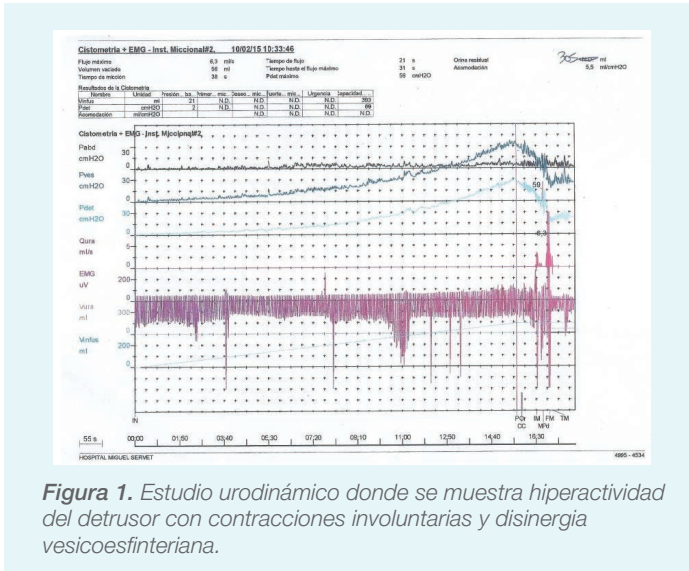
#### 6. Exploración física

A la llegada a ULME tras estancia en UCI, el paciente se encontraba afebril, consciente y colaborador con ruidos cardiacos rítmicos y ventilación correcta ambos hemitórax. Abdomen blando y depresible. Peristaltismo presente. Sin signos de TVP. Era portador de SVP –colocada en Urgencias/UCI-. Tacto rectal: reflejo bulbocavernoso +, y próstata blanda.

#### 7. Exploraciones complementarias

- **Estudio urodinámico / cistomanometría.** En Febrero de 2015. Hiperactividad del detrusor con contracciones involuntarias y aumento de presión al llenado vesical con presión máxima cistomanométrica en 305 ml, aumentando progresivamente la presión hasta alcanzar los 59 cm H<sub>2</sub>O, en que se

detiene llenado, bajando la presión. Vaciamiento escaso sin presión pre-miccional importante. Disinergia vesicoesfinteriana.



**Figura 1.** Estudio urodinámico donde se muestra hiperactividad del detrusor con contracciones involuntarias y disinergia vesicoesfinteriana.

- **Ecografía abdominal y pélvica** –con SVP presente-. Ambos Riñones de tamaño normal con parénquima conservado, sin imágenes de litiasis ni ectasia de vías excretoras. Vejiga trabeculada, con escasa repleción, sin crecimientos endoluminales ni litiasis.

## 8. Diagnóstico

Tetraplejía completa ASIA A, nivel motor y sensitivo C5. Shock séptico. Infecciones de tracto Urinario Inferior (ITU) de repetición. SAOS. Vejiga neu-rógena hiperactiva con disinergia vesicoesfinteriana.

## 9. Opciones de tratamiento

- Sonda Vesical Permanente (SVP) + Profilaxis antibiótica 9-12 meses.
- Mantener cateterismos intermitentes (CI) y revisar ejecución de método de sondajes limpios efectuados por su esposa.
- Esfinterotomía (interna y externa) + colector. Se optó por esfinterotomía y colector.

## 10. Decisión y discusión

La primera opción garantizaba drenaje, según la ecografía. No obstante, la tasa de ITU en pacientes con SVP es 4 veces mayor que en pacientes con cateterismo intermitente<sup>1</sup>.

Los protocolos de profilaxis antibiótica en ITU repetitiva podrían disminuir la tasa de ITU durante el tiempo de la profilaxis pero no a los 4-6 meses tras finalizar la profilaxis<sup>2</sup>.

Tras el primer episodio de sepsis (2014) se optó por la segunda opción, mantener la pauta de cateterismos intermitentes (CI) y revisión de ejecución del método de cateterismos limpios por su esposa.

El número óptimo de veces que se ha de realizar CI es de 4-6 veces al día, para garantizar volúmenes inferiores a 400 ml, previniendo de esta manera el estancamiento de orina en vejiga<sup>3</sup>. En nuestro caso, se realizaba 3-4 al día antes del primer episodio de sepsis, incrementándosele a 5-6 cateterismos al día tras dicho episodio.

A pesar de ello hubo un nuevo episodio de sepsis en 2015. Se optó tras este segundo episodio, por la tercera opción de esfinterotomía y colector, que, si bien no presenta una mayor garantía en la efectividad del vaciado frente a la SVP o a los CI, si que favorece una menor tasa de ITU 4, por lo que dado los episodios de sepsis, con riesgo vital dado su tendencia a desaturaciones por SAOS, se optó por priorizar la disminución de ITU evitando SVP y CI, garantizando la máxima evacuación posible de orina con la esfinterotomía, a pesar de incrementar su incontinencia, resuelta con colector.

## 11. Recomendaciones y Puntos clave

En caso de ITU, no hay que tratar las bacteriurias asintomáticas detectadas en cultivos urinarios.

En caso de ITU sintomática detectado en Atención Primaria, se recomienda tratar según antibiograma.

En caso de ITU de repetición, se recomienda derivar a ULME/Urología,

según el medio, para revisión del modo de vaciamiento vesical y estudio urológico pertinente para detectar posibles complicaciones y seleccionar el sistema de vaciamiento vesical más idóneo adecuándolo a las necesidades individuales del paciente.

## 12. Bibliografía

1. Turi MH, Hanif S, Fasih Q, ShaiKh MA. "Proportion of complications in patients practicing clean intermittent self-catheterization (CISC) vs indwelling catheter". J Park Med Assoc 2006; 56(89): 401-4
2. Epp A, Larochelle A. "Recurrent Urinary Tract Infection". SOGC Clinical Practice Guideline. J Obstet Gynaecol Can. 2010;32:1082-90
3. Bakke A, Digraanes A Hoisaeter PA. "Physical predictors of infection in patients treated with clean intermittent catheterization; a prospective 7-years study". Br J Nurs 2009; 18(2):110-15.
4. Catz A et al. "The role of external sphincterotomy for patients with spinal cord lesions". Spinal Cord 1997;35:48-52.

# 9. Reflujo vesicoureteral

*Esteban Fuertes, Manuel\**; *Esclarín de Ruz, Ana\*\**.

\*Servicio de Urología.

\*\*Servicio de Medicina Física y Rehabilitación.

Hospital Nacional de Parapléjicos. Toledo.

## 1. Título

Reflujo vesicoureteral en varón de 45 años con tetraplejia completa C5.

## 2. Motivo de la consulta

Pielonefritis e infecciones de orina de repetición.

## 3. Antecedentes

Paciente de 45 años de edad con secuelas de tetraplejia completa C5 de etiología traumática con 9 años de evolución. Presenta crisis disrefléxicas de forma ocasional.

Antecedentes quirúrgicos: Intervenido mediante fijación anterior de vértebras C4-C6 por fractura C5 hace 9 años y herniorrafia inguinal derecha previa.

Presenta infecciones urinarias de repetición y ha sufrido 3 episodios de pielonefritis (2 derecha y 1 izquierda) en el último año. Actualmente sigue tratamiento anticolinérgico con fesoterodina 4 mgrs/24 h. v.o. y puede realizar micción mediante cateterismos vesicales intermitentes cada 6 horas asistidos por un familiar. No ha modificado el modo de micción en los últimos 5 años.

## 4. Nivel funcional

Precisa asistencia siendo dependiente tanto en actividades básicas como

instrumentales de la vida diaria. Necesita una silla de ruedas de propulsión eléctrica para desplazarse además de adaptaciones que eliminen las barreras arquitectónica en su vivienda habitual.

## 5. Esfera sexual, miccional y defecatoria

- Sexual: puede presentar erecciones por un estímulo cutáneo. No relaciones de pareja en el momento actual.
- Miccional: mediante cateterismos vesicales intermitentes cada 6 horas asistidos por un cuidador.
- Defecatoria: Realiza deposición cada 72 horas con buen control mediante dieta rica en fibra. Buena continencia sin escapes.

## 6. Exploración física

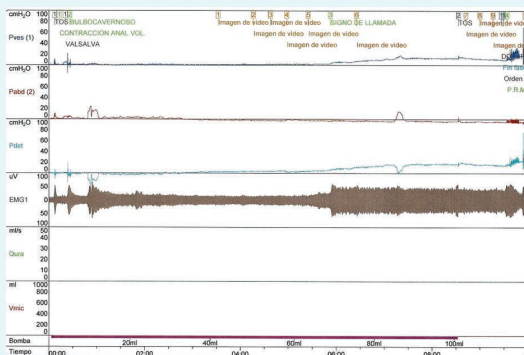
Ausencia de movilidad y sensibilidad por debajo de la metámera C5. Aumento global de los reflejos osteotendinosos. Hoffman y Reflejo cutáneo plantar positivos. Espasticidad moderada.

Exploración neuro-urológica: Sensibilidad perineal ausente. Reflejos anal y bulbocavernoso presentes. Control voluntario del esfínter anal ausente.

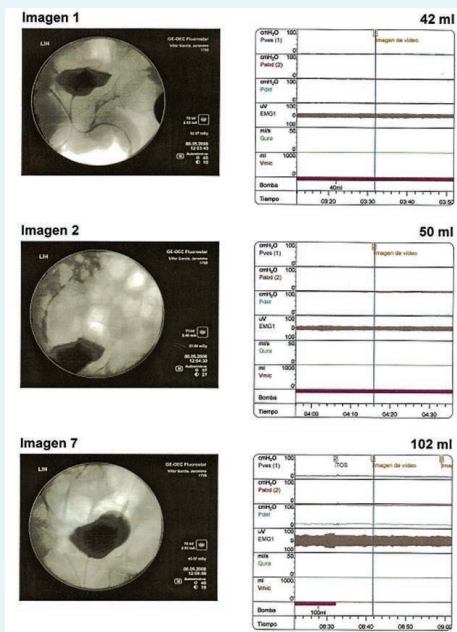
Tacto rectal: próstata no palpable.

## 7. Exploraciones complementarias

- **Estudio urodinámico** (*figura 1*). Cistomanometría: Deseo miccional ausente. Capacidad vesical 102 cc. Contracción involuntaria a 70 cc de 35 cms de agua. Test de presión detrusor/flujo miccional: Contracción del detrusor involuntaria. Pmáx detrusor: 37 cms de agua. Qmax 0 ml/seg. Residuo postmiccional: 102 cc. EMG disinergia tipo III.
- **Videocistografía** (*figura 2*). Reflujo vesicoureteral pasivo grado II derecho a 42 y 50 cc del llenado y reflujo vesicoureteral activo involuntario grado II izquierdo a 102 cc del llenado.

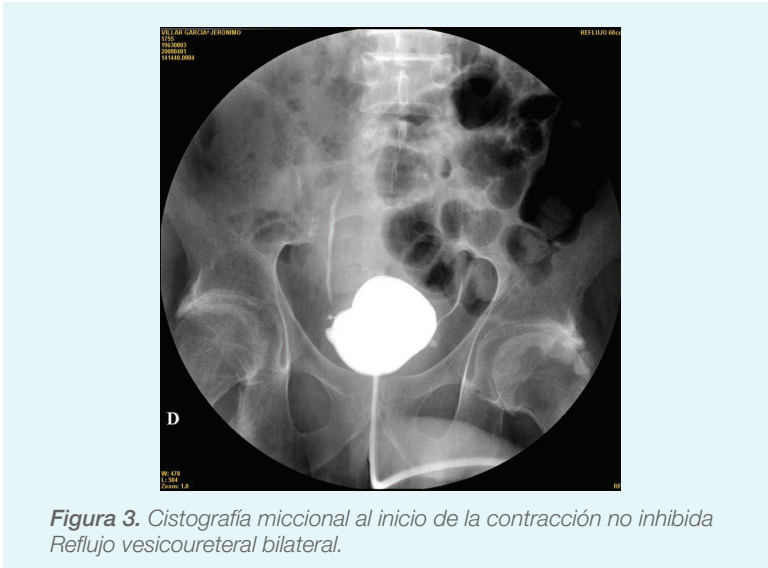


**Figura 1.** Estudio urodinámico Cistomanometría: Deseo miccional ausente. Capacidad vesical 102 cc. Contracción involuntaria a 70 cc de 35 cms de agua. Test de presión detrusor/flujo miccional: Contracción del detrusor involuntaria. P<sub>máx</sub> detrusor: 37 cms de agua. Q<sub>max</sub> 0 ml/seg. Residuo postmiccional: 102 cc. EMG disinergia tipo III.

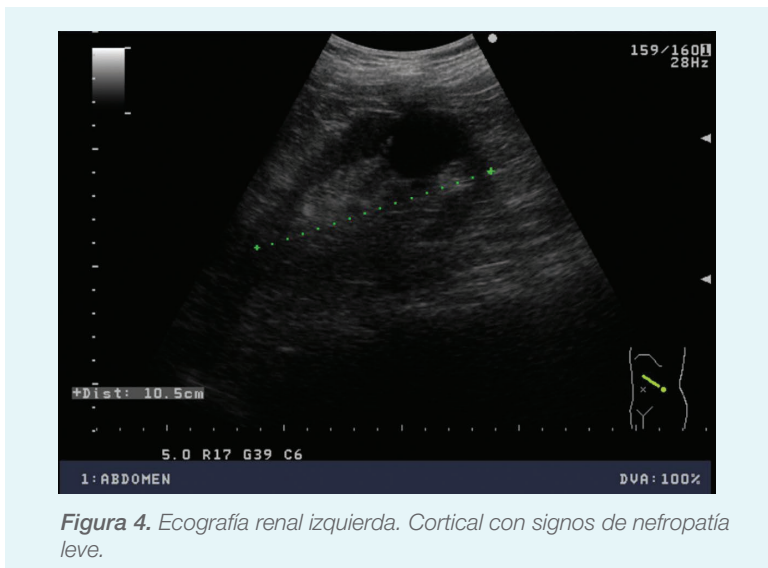


**Figura 2.** Videocistografía Reflujo vesicoureteral pasivo grado II derecho a 42 y 50 cc del llenado y reflujo vesicoureteral activo involuntario grado II izquierdo a 102 cc del llenado.

- **Cistografía miccional al inicio de la contracción no inhibida** (figura 3). Reflujo vesicoureteral bilateral.



- **Ecografía renal izquierda** (figura 4). Cortical con signos de nefropatía leve.





## 8. Diagnóstico

- Disfunción vesicouretral neurógena tipo neurona motora superior.
- Lesión pudenda superior.
- Micción descompensada (residuo postmiccional elevado).
- Reflujo vesicoureteral mixto.

## 9. Opciones de tratamiento

Aumentar dosis de anticolinérgicos continuando con cateterismos intermitentes.

Intervención quirúrgica del reflujo.

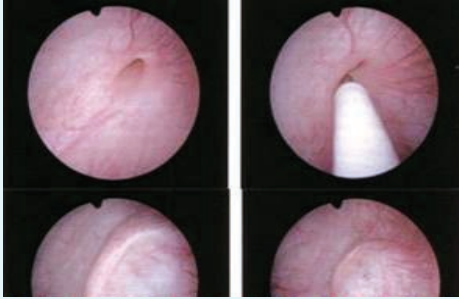
## 10. Decisión

La hiperactividad neurógena del detrusor (contracción involuntaria) se controló inicialmente con dosis estándar de anticolinérgicos. El RVU mixto era de años de evolución en el momento del diagnóstico. Las acciones para su manejo consistieron en aumentar la dosis de anticolinérgico al doble, lo que debería seguirse en el futuro con estudios funcionales para objetivar los datos urodinámicos modificados. Se optó por la corrección del RVU mixto al año de su intervención terapéutica. El tratamiento del reflujo<sup>1</sup> activo involuntario se abordó con un aumento de la dosis de anticolinérgico (fesoterodina a 8 mgrs/24h) con corrección del mismo. El reflujo pasivo evolutivo se corrigió, de modo mínimamente invasivo, quirúrgicamente mediante inyección intrameatal de sustancia abombante (*figura 5*).

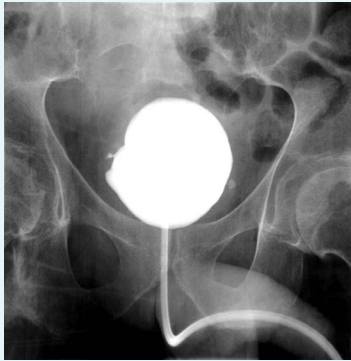### Pruebas complementarias postcirugía

CUMS post- cirugía endoscópica del reflujo vesicoureteral (*figura 6*).

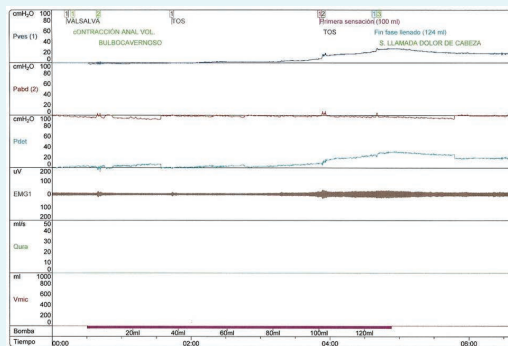
Estudio urodinámico post-cirugía endoscópica del reflujo vesicoureteral (12 meses) (*figura 7*). Cistomanometría: Deseo miccional ausente. Capacidad vesical 130 cc. Contracción involuntaria a 110 cc de 22 cms de agua. Test de presión detrusor/flujo miccional: Contracción del detrusor involuntaria. P<sub>máx</sub> detrusor: 27 cms de agua. Q<sub>max</sub> 0 ml/seg. Residuo postmiccional: 110 cc. EMG disinerxia tipo III.



**Figura 5.** Imagen de cirugía endoscópica de reflujo vesicoureteral. Inyección de sustancia abombante en la cirugía endoscópica del reflujo vesicoureteral.



**Figura 6.** CUMS post- cirugía endoscópica del reflujo vesicoureteral.



**Figura 7.** Estudio urodinámico post-cirugía endoscópica del reflujo vesicoureteral (12 meses). Cistomanometría: Deseo miccional ausente. Capacidad vesical 130 cc. Contracción involuntaria a 110 cc de 22 cms de agua. Test de presión detrusor/flujo miccional: Contracción del detrusor involuntaria. Pmáx detrusor: 27 cms de agua. Qmax 0 ml/seg. Residuo postmiccional: 110 cc. EMG disinergia tipo III.

## 11. Discusión

En pacientes con lesiones medulares por encima del Centro Sacro, el reflujo vesicoureteral se produce por el aumento de presión intravesical, motivada por diversos factores como la hiperactividad del músculo detrusor, hiperactividad esfinteriana, disinergia detrusor-esfínter<sup>2</sup> entre otros. Con el tiempo se produce un fallo del sistema de contención vesicoureteral que permite el ascenso de la orina hacia el riñón provocando el consiguiente deterioro de su función. Las infecciones de orina y pielonefritis que sufre el paciente tienen relación directa con el reflujo. Esta patología condiciona un aumento probabilidad de infecciones 8 veces mayor respecto a pacientes con lesión medular sin reflujo<sup>3</sup>.

## 12. Recomendaciones de seguimiento

Verificación con estudio videourodinámico anual de la persistencia en la corrección del RVU.

## 13. Bibliografía

1. Ponce Díaz-Reixa J., Sánchez Rodríguez-Losada J., Álvarez Castelo L., Romero Selas E., Fernández Rosado E., González Martín M. Reflujo vesicoureteral en pacientes lesionados medulares. Análisis estadístico de resultados en el tratamiento Actas Urol Esp. 2007; 31(4): 366-71 ISSN 0210-4806
2. Vírseda Chamorro M, Salinas Casado J, Bolufer E, Esteban Fuertes M, Méndez-Rubio S. Factores pronósticos del tratamiento endoscópico del reflujo vesicoureteral en pacientes con lesión medular. Actas Urol Esp. 2013, 37(9): 565-70
3. Esclarin de Ruz A, Garcia-Leoni Me, Cabrera Herruzo R. Epidemiology And Risk Factors For Urinary Tract Infection In Patients With Spinal Cord Injury. The Journal Of Urology 2000; 164: 1285-1289.

# 10. Litiasis vesical

*Arlandis Guzmán, Salvador; Bonillo García, Miguel Ángel; Martínez Cuenca, Esther.*

Sección de Urología Reconstructiva y Funcional. Servicio de Urología. Hospital Universitario y Politécnico La Fe. Valencia.

## 1. Título

Litiasis vesical como complicación de paciente con disinergia vesicoesfinteriana.

## 2. Motivo de la consulta

Paciente remitido a Urología por retención urinaria tras lesión medular incompleta. Portador de sonda vesical permanente.

## 3. Antecedentes

Paciente varón de 68 años que sufrió fractura luxación C6-C7 tras caída accidental el 17 de enero de 2013.

No alergias conocidas. Diabetes mellitus tipo 2. Cuadro depresivo-ansioso, con insomnio asociado. Hipercolesterolemia. Medicación habitual: omeprazol, metamizol, diazepam, escitalopram, sulpiride, ácido fólico y rosuvastatina.

Intervenciones quirúrgicas: fijación vertebral por fractura luxación C6-C7.

## Enfermedad actual

Paciente remitido a la unidad de urodinámica desde hospital de crónicos para estudio de retención urinaria. Portador de sonda vesical permanente. Sufrió una fractura luxación vertebral C6-C7 por caída accidental en bicicleta 3 meses antes. Se efectuó una artrodesis con fijación de columna cervical. Tras la intervención desarrolló retención urinaria que precisó sonda vesical permanente. Varios intentos infructuosos de retirada de la sonda vesical en su hospital de crónicos. Ha estado con pinzado de sonda progresivo durante dos meses tras la cirugía. El paciente refiere escapes de orina perisonda

que se etiquetan como de rebosamiento (se ha aumentado el tamaño de la sonda de Foley hasta ch 22).

#### 4. Nivel funcional

Capacidad de marcha conservada, muy ligera debilidad de piernas y brazos, buena destreza manual. Muy discreta alteración sensitiva en pies y manos (parestesias). Leve hipoestesia C5-C6. Nivel de lesión C6, ASIA grado D.

Paciente en retención urinaria en el momento de la evaluación, con sonda vesical conectada a bolsa. Nota alguna sensación de molestia hipogástrica coincidente con el pinzado de la sonda, con escape de orina perisonda. Refiere disfunción eréctil, que ya estaba presente antes de la lesión, pero que ha empeorado y es completa actualmente, no demanda tratamiento. Ritmo defecatorio aceptable, casi todos los días, de forma espontánea.

#### 5. Exploración física

Paciente de constitución delgada, índice de masa corporal 20. Leve hipoestesia C5-C6. Nivel de lesión C6, ASIA grado D.

Exploración neurourológica: sensibilidad perineal conservada, tono anal normal, contracción voluntaria positiva, reflejo bulbocavernoso presente, reflejo de la tos presente, reflejo anal superficial presente.

Exploración genitourinaria: pene y testes normales, próstata 2-3/4, lisa, elástica, no dolorosa.

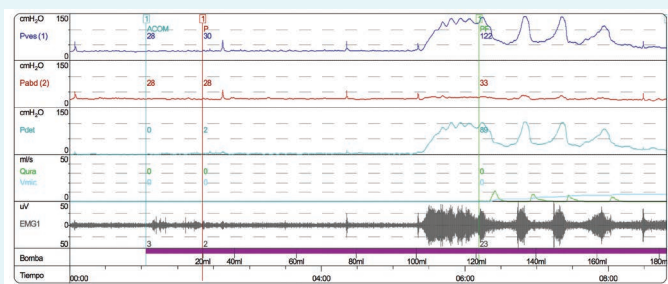
#### 6. Pruebas complementarias

- **Analítica (marzo 2013):** hemograma y bioquímica sanguínea básica normales, excepto glucemia de 142 mg/dL. PSA 2.4 ng/mL.

- **Analítica (enero 2015):** hemograma y bioquímica sanguínea básica normales, excepto glucemia 129 mg/dL. Urinocultivos negativos para bacterias urealíticas.

- **Estudio urodinámico (26-3-2013):** llenado a bajo ritmo de infusión (20

mL/min), observando contracciones involuntarias del detrusor de alto rango (Pdet 100 cm H<sub>2</sub>O) que provocan escape, con escaso apercibimiento (*figura 1*). Baja capacidad cistomanométrica (120 mL); acomodación normal hasta la aparición de la contracción involuntaria. Como se observa en la gráfica de urodinámica, cada contracción involuntaria del detrusor coincide con un aumento de actividad electromiográfica del esfínter externo. Solo cuando cede la actividad electromiográfica es cuando aparece flujo urinario. El vaciado involuntario es casi completo, con escaso residuo postmiccional (20 mL).

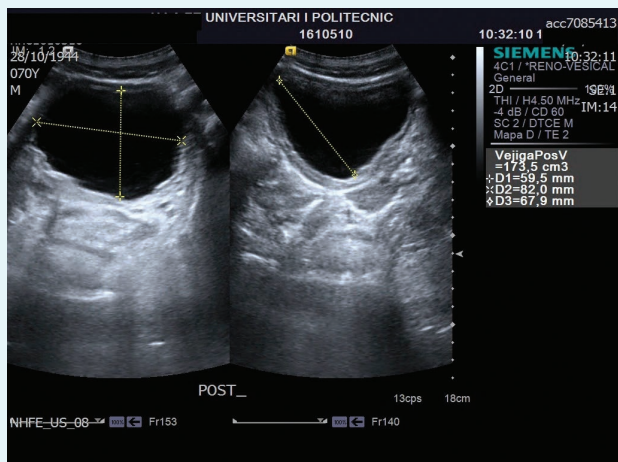


*Figura 1. Estudio urodinámico que muestra contracciones involuntarias de alto rango que provocan escape de orina. Esfínter externo con comportamiento disinérgico en la electromiografía de superficie (aumento de actividad electromiográfica coincidente con la contracción involuntaria del detrusor). Se puede observar que el flujo de orina se produce cuando disminuye la actividad del esfínter externo.*

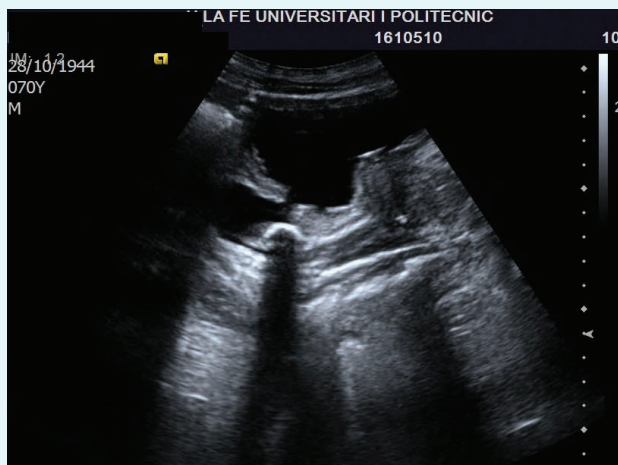
- **Ecografía renal y vesicoprostática (10-7-2013):** riñones de morfología, tamaño y eco-estructura normal, sin ectasia de vía urinaria ni litiasis. Vejiga de escasa repleción, con paredes engrosadas y trabeculada. Próstata de pequeño tamaño (30 cc) (*figura 2*).

- **Ecografía renal y vesical (14-1-2015):** La ecografía de control muestra un divertículo en cara posterior, con imagen hiperrefringente en su interior que deja sombra posterior, sugestiva de litiasis intradiverticular (*figura 3*). Los riñones muestran leve ectasia (grado 1) sin litiasis ni otras alteraciones.

- **RMN cérico-lumbar (enero 2013):** fractura cervical C6 con edema medular cervical.



*Figura 2. Ecografía vesical que muestra una vejiga con repleción moderada, pared discretamente trabeculada con engrosamiento de la pared muscular que denota hipertrofia del detrusor.*



*Figura 3. Litiasis intradiverticular*

- **Uretrocistoscopia (5-2-2015):** imagen de divertículo retrotrigonal, de boca estrecha, con dos litiasis en su interior de aproximadamente 1 y 1.5 cm. La

uretra es normal y la próstata muestra unos lóbulos laterales prominentes que estrechan la uretra prostática.

## 7. Diagnóstico

- Lesión medular cervical C6 incompleta ASIA D.
- Disinergia Vesicoesfinteriana (detrusor-esfínter externo).
- Litiasis vesical en divertículo vesical.
- Hiperplasia Benigna de Próstata.

## 8. Opciones de tratamiento

- Cateterismo vesical limpio intermitente (CLI), anticolinérgicos y uso de medidas paliativas (colector peneano).
- Cateterismo vesical limpio intermitente (CLI), anticolinérgicos, alfabloqueantes y uso de medidas paliativas (colector peneano).
- Mantener la sonda vesical permanente.
- Onabotulinumtoxina A en detrusor y CLI.

## 9. Decisión y discusión

Con el diagnóstico urodinámico de disinergia vesicoesfinteriana y micción refleja compensada, se decidió probar la retirada de sonda vesical, se instruyó sobre el uso de colector peneano y se inició tratamiento con anticolinérgico (fesoterodina 4 mg) y alfabloqueante (tamsulosina 0.4 mg), citándose para control de residuo postmiccional en una semana para ver resultados analíticos y ecográficos. El paciente acudió a control de residuo, pero llevaba una sonda permanente por nueva retención aguda de orina. Se efectuó un nuevo intento de retirada de sonda vesical, observando una eficiencia de vaciado del 40%, por lo que se instruyó al paciente en auto-cateterismo limpio intermitente. Se pautaron 3 cateterismos diarios y evaluación posterior para ajuste en función de los residuos. A las cuatro semanas el paciente acudió a control. Abandonó los cateterismos por problemas con el sondaje y por resistencia a la técnica. Presentaba micción refleja y también provocada, utilizando absorbente como medida paliativa (sólo uno al día, dado que habían disminuido los escapes diurnos). Por la noche utiliza colector peneano. Se midió residuo postmiccional, siendo menor de 100 mL. Se mantuvo tratamiento con anticolinérgico y alfabloqueante y CLI para control de residuos.



El paciente acudió a los seis meses a revisión. Presentaba menos escapes, notando sensación de urgencia. No había tenido infecciones urinarias. Los residuos de control mediante autocateterismo vesical eran bajos, menores de 50 mL. La analítica mostraba una creatinina de 0.9 mg/dL y la ecografía una vejiga con buena repleción con paredes engrosadas y trabeculadas, sin litiasis ni otras lesiones. Se suspendieron los cateterismos y se citó a control en 6 meses con ecografía. En la siguiente revisión el paciente refería no tener escapes de orina, pero sí frecuencia elevada, pero que no le afecta excepto por la noche, por lo que optó por colocarse sonda vesical nocturna a bolsa. La ecografía de control mostró un divertículo en cara posterior, con imagen hiper-refringente en su interior que deja sombra posterior, sugestiva de litiasis intra-diverticular (*figura 3*). Los riñones mostraban leve ectasia (grado 1) sin litiasis ni otras alteraciones. La creatinina era normal. El urinocultivo era negativo para *Proteus* y otras bacterias productoras de ureasa. Se efectuó una uretrocistoscopia que confirmó la imagen de divertículo retrotrigonal, de boca estrecha, con dos litiasis en su interior de aproximadamente 1 y 1.5 cm. La uretra era normal y la próstata mostraba unos lóbulos laterales prominentes que estrechaban la uretra prostática.

Se propuso al paciente efectuar tratamiento endoscópico, con resección del cuello diverticular, fragmentación de las litiasis y resección transuretral de próstata.

La disinergia vesicoesfinteriana (o disinergia detrusor esfínter) consiste en la aparición de contracciones involuntarias del detrusor coincidentes con una contracción involuntaria simultánea del esfínter externo o interno. Esta forma de vejiga neurógena aparece con más frecuencia en lesiones por encima de los núcleos sacros de la micción y por debajo del núcleo pontino (lesiones supra-sacras), como por ejemplo en las lesiones medulares altas. La coexistencia de contracciones involuntarias del detrusor frente a una uretra hiperactiva condiciona una alta resistencia uretral y altas presiones intravesicales. La consecuencia inmediata de ello es la presencia de incontinencia urinaria y vaciado vesical incompleto. Se altera simultáneamente la fase de llenado y vaciado del ciclo miccional.

La alta presión vesical tiene consecuencias negativas para el tracto uri-

nario inferior y superior. Si se mantiene en el tiempo, condiciona cambios estructurales y funcionales que pueden ser irreversibles. El músculo detrusor se hipertrofia, aparecen trabeculaciones, celdas y divertículos vesicales, puede aparecer reflujo vesicoureteral, hidronefrosis y fallo renal. La presencia de residuo postmiccional y la alta presión también favorecen la aparición de otra complicación frecuente, la infección urinaria, que puede tomar todas las formas posibles (cistitis, orquitis y epididimitis, prostatitis, pielonefritis y sepsis). Por otro lado, la presencia de residuo postmiccional y la infección urinaria son dos factores clave favorecedores del desarrollo de litiasis. Por todos estos motivos, clásicamente se considera la disinergia vesicoesfinteriana una vejiga neurógena de riesgo<sup>1</sup>.

Pacientes con lesiones medulares incompletas como este caso también pueden desarrollar vejigas de alto riesgo, aunque con menor frecuencia. En este paciente se dan varias circunstancias que no son inusuales en la práctica clínica diaria.

No es infrecuente atribuir los escapes perisonda a que el paciente lleva una sonda de bajo calibre, siendo una práctica relativamente habitual aumentar el tamaño de la misma para evitarlos. Esta es una mala práctica, ya que los escapes no son debidos al bajo calibre, sino a la presencia de contracciones involuntarias del detrusor que aumentan la presión intravesical abriendo los esfínteres. El tratamiento es la administración de anticolinérgicos o estimulantes beta 3. Por otro lado, el aumento de calibre tiene consecuencias perjudiciales para la uretra, especialmente la masculina, ya que impide el correcto drenaje de las glándulas periuretrales, favoreciendo la aparición de abscesos e infecciones urinarias. Además, aumenta el riesgo de lesión uretral ventral (apertura ventral de la uretra o “hipospadias iatrogénico”), tan frecuente en pacientes sondados a largo plazo y con mal cuidado de la sonda.

El cateterismo intermitente (auto o asistido por cuidador) es el tratamiento preferido en pacientes neurológicos que no pueden vaciar de forma efectiva su vejiga, con un nivel de evidencia 3 y grado de recomendación A según las guías de la EAU<sup>2</sup>. Como norma general se aconseja que el volumen vaciado nunca sobrepase los 400-500 ml. Sin embargo, un problema que nos

encontramos con frecuencia es la aceptación por parte de los pacientes del cateterismo limpio intermitente. Es extremadamente importante explicar al paciente los beneficios del mismo, instruirlo con el tiempo y dedicación necesarios y monitorizar la adherencia al mismo. La labor de enfermería es de vital importancia. El paciente ha de entender y asumir el CLI como algo tan necesario y beneficioso como la propia alimentación, y ha de incorporarlo a su rutina diaria de forma natural. Incluso pacientes que llevan tiempo sondándose, pueden abandonarlo por motivos diversos, lo que hace que no debamos bajar la guardia, especialmente en pacientes con vejigas de alto riesgo. Siempre que sea posible, el catéter transuretral o suprapúbico debe evitarse como forma de resolver un problema de vaciado (nivel de evidencia 3, grado de recomendación A de la EAU)<sup>2</sup>.

En pacientes con cierto grado de conservación del deseo miccional y de la micción voluntaria (habitualmente lesiones incompletas como la de este paciente), se puede intentar disminuir presiones vesicales con anticolinérgicos o estimulantes beta 3, así como resistencias uretrales con alfabloqueantes o relajantes de musculatura estriada. En este caso se ha tratado de conseguir un equilibrio entre llenado y vaciado, combinando el tratamiento con CLI y medidas paliativas. En determinados casos, cuando es imposible el CLI (problemas de movilidad de miembros superiores o falta de destreza manual, o imposibilidad de asistencia de cuidador), hay que elegir medidas terapéuticas que únicamente favorezcan el vaciado, siendo el paradigma la esfinterotomía<sup>3</sup>. Obviamente, esta medida se contempla prioritariamente en varones, que pueden hacer uso de colector. Por otro lado, cuando existe una destreza manual adecuada y el paciente acepta el CLI, se puede intentar conseguir una continencia completa (a costa de aumentar el residuo y los cateterismos), mediante inyecciones de onabotulinumtoxina A en detrusor (200 U).

Finalmente, es de vital importancia efectuar un seguimiento estrecho de los pacientes con vejiga de alto riesgo, ya que existe una elevada tendencia a desarrollar complicaciones del tracto urinario inferior y superior. La guía de la EAU recomienda efectuar revisiones a intervalos regulares, especialmente en pacientes de alto riesgo, incluyendo revisión del estado del tracto urinario superior al menos cada 6 meses (nivel de evidencia 4, grado de recomen-

ción A)<sup>2</sup>. En este paciente la revisión regular mediante ecografía ha podido identificar de forma precoz la aparición de divertículos y litiasis en su interior, y poder programar un tratamiento quirúrgico resolutorio. En pacientes con altas presiones del detrusor, la vejiga se puede deteriorar con más celeridad y aparecer complicaciones como litiasis. Aunque asintomáticas, su tratamiento es prioritario. Siempre hay que descartar la presencia de *Proteus* spp y otras bacterias productoras de ureasa y tratar la infección si estuviera presente. En este caso aunque asintomática, la bacteriuria de bacterias productoras de ureasa debe tratarse por el alto riesgo de litiasis en pacientes con disfunción vesicouretral neurogénica.

La litiasis es una complicación frecuente en los pacientes con lesión medular, hasta un 35.1% litiasis renal y 14.6% en el tracto urinario inferior<sup>4</sup>. Se consideran factores de riesgo para urolitiasis la presencia de infecciones urinarias de repetición, sonda vesical permanente, reflujo vesicoureteral y la inmovilización que provoca hipercalcemia. El riesgo de litiasis siempre está presente en el paciente con lesión medular (3.1% a los 5 años de evolución, 5.1% a los 10. 6% a los 15 y 10.8% a los 20)<sup>5</sup>. El riesgo es mayor en pacientes con sonda permanente (menor con suprapúbica que con sonda transuretral), siendo mínimo en los pacientes en cateterismo intermitente (aunque presente, como es este caso).

La aparición de complicaciones urinarias es un motivo para subir un peldaño en la escalera terapéutica de la vejiga neurógena. En este caso, a pesar del aparente control clínico, la alta presión y el mal vaciado han generado un divertículo vesical y litiasis en su interior que precisaron tratamiento. Probablemente en el futuro sea necesario un tratamiento más eficaz para disminuir la presión vesical (como por ejemplo toxina botulínica en detrusor junto con cateterismo limpio intermitente).

## 10. Puntos clave

- Los pacientes con lesiones medulares altas suelen desarrollar disinergia vesicoesfinteriana. La disinergia detrusor esfínter es un modelo funcional de vejiga de alto riesgo, por la tendencia a desarrollar altas presiones vesicales.

- Los pacientes con vejiga de alto riesgo deben vigilarse estrechamente, con controles periódicos que incluyan revisión de síntomas, analíticas y ecografía urológica.
- Incluso lesiones incompletas pueden presentar un patrón de disinergia vesicoesfinteriana de altas presiones con vaciado vesical ineficaz, que precise de fármacos para disminuir la hiperactividad del detrusor y maniobras instrumentales para el vaciado como el cateterismo limpio intermitente.
- Las litiasis vesicales y renales son una complicación frecuente en los pacientes con lesión medular. Es necesario descartar siempre su aparición con controles ecográficos periódicos.

## 11. Bibliografía

1. Madersbacher H. Pathophysiology of the vesico-sphincteric dyssinergia. In: Corcos J, Schick E, editors. Textbook of the Neurogenic Bladder. 2nd ed. London: Informa Healthcare; 2008. p. 202–6.
2. Pannek J, Blok B, Popolo G, Groen J, Karsenty G, Kessler TM, et al. Guidelines on Neurourology. 2014.
3. Arlandis S, Barrera M, Benito J, Borau A, Esclarin A, Grupo FIC. Manual sobre el manejo clínico de la disfunción vesicouretral neurógena en la lesión medular. 1st ed. Madrid: Coloplast; 2011.
4. Zermann D, Wunderlich H, Derry F, Schröder S, Schubert J. Audit of early bladder management complications after spinal cord injury in first-treating hospitals. *Eur Urol.* 2000;37(2):156–60.
5. Ost MC, Lee BR. Urolithiasis in patients with spinal cord injuries: risk factors, management, and outcomes. *Curr Opin Urol.* 2006;16(2):93–9.

# 11. Estenosis uretral secundaria a falsa vía

*Méndez Suárez, José L.\*; Bárbara Bataller, Enrique\*;  
Rapariz González, Manuel\*\*.*

\*Unidad de Lesionados Medulares.

Hospital Universitario Insular de Gran Canaria. Las Palmas de G. Canaria.

\*\* Servicio de Urología. Hospiten.

## 1. Título

Estenosis uretral secundaria a falsa vía.

## 2. Motivo de la consulta

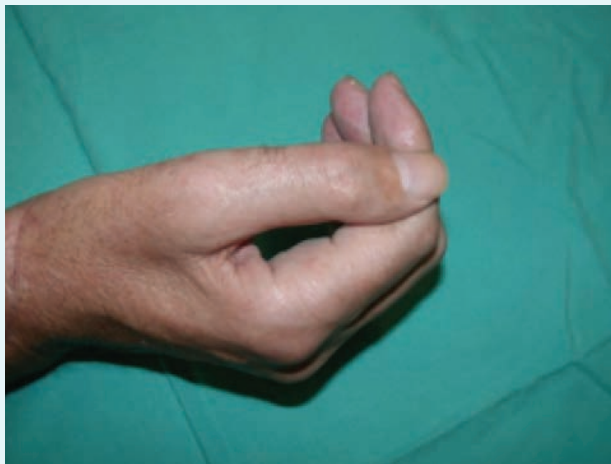Paciente varón de 46 años con tetraplejía completa C7 (ASIA A) y vejiga neurógena con dificultad para la cateterización vesical intermitente.

## 3. Antecedentes

Paciente que sufre politraumatismo el 9/06/2002 tras accidente de tráfico (moto): Traumatismo cráneoencefálico leve (GCS 14); traumatismo vertebro-medular con fractura-luxación C6-C7 que fue intervenida mediante artrodesis C6-C7; síndrome de lesión medular completo C7 (ASIA A) y traumatismo torácico con contusión pulmonar derecha. Estuvo traqueostomizado durante 5 meses.

Estuvo ingresado en la ULM durante 12 meses.

Tres años después de su alta hospitalaria (20/04/2006) fue sometido a cirugía funcional de la mano izquierda mediante transposición tendinosa con el objeto de conseguir un key Grip funcional; posteriormente, el 12/04/2007, se realizó la misma intervención en la mano derecha (*figura 1*).



*Figura 1. Key Grip tras cirugía funcional de la mano.*

El 16/12/2014 acude al Servicio de Urgencias de nuestro hospital por presentar sangrado uretral tras la realización de cateterismo intermitente. Fue diagnosticado de Uretrorragia secundaria a falsa vía y se le colocó una SVP durante 6 semanas.

#### **4. Nivel funcional**

El paciente es usuario de silla de ruedas manual para terrenos regulares y silla eléctrica para largas distancias; es dependiente para el baño, vestido y colocación de laxantes (supositorios). Ayuda en la realización de sus transferencias y conduce un coche adaptado.

Presenta una buena función manual aunque en el último año ha perdido destreza; motivo por el cual, tiene dificultades en el autocateterismo. Vive solo con la asistencia de un cuidador durante 4 horas diarias.

El SCIM fue de 38/100; siendo en la actualidad de 40/100.

#### **5. Esfera sexual, miccional y defecatoria**

- Se trata de un paciente separado con vida sexual activa y que toma inhi-

bidores de la 5 fosfodiesterasa para el tratamiento de la disfunción eréctil.

- Realiza cateterismos vesicales intermitentes (4-5 diarios).
- Presenta un hábito intestinal de defecaciones cada 48 horas ayudado por supositorios de bisacodilo y estímulo rectal.

## 6. Exploración física

Desde el punto de vista neurológico, presenta una tetraplejia con nivel neurológico tanto motor como sensitivo C7 (ASIA A) con un índice motor de 30/100. Presenta una contracción anal voluntaria ausente y un reflejo bulbo-cavernoso presente.

## 7. Exploraciones complementarias

Los datos de laboratorio (hemograma, bioquímica general y función renal) estaban dentro de la normalidad.

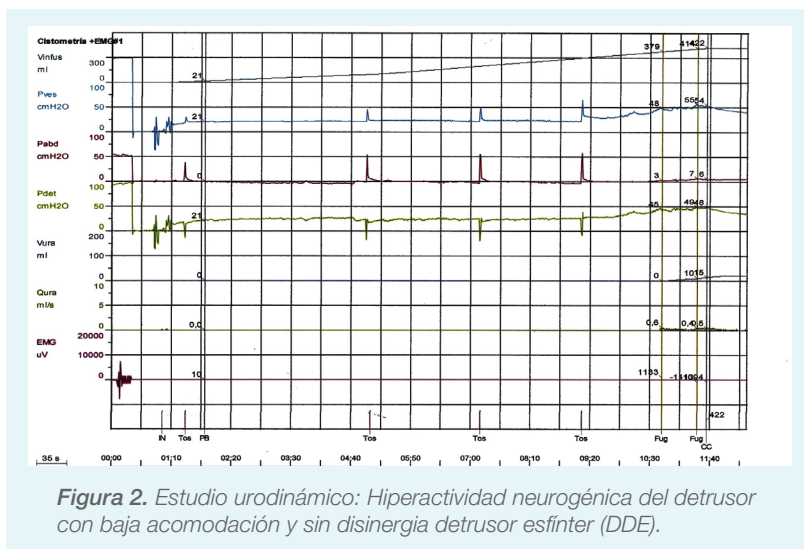
El estudio ecográfico del aparato urinario y abdomen mostraron un hígado de tamaño y ecoestructura normal sin lesiones focales. Una vesícula biliar ocupada totalmente por cálculos. Vía biliar de calibre normal. Páncreas y bazo normales. El riñón derecho de 10 cm y el izquierdo de 13 cm, presentando buena diferenciación corticomedular y sin observarse signos de uropatía obstructiva. No imágenes ecogénicas en interior de la vejiga.

En presencia de estenosis de uretra, es frecuente que la exploración urodinámica no sea factible por imposibilidad de sondaje uretral. Los catéteres utilizados habitualmente para el estudio funcional suelen ser rectos y blandos, lo que no facilita el sondaje. Hay en el mercado catéteres acodados, que se pueden utilizar cuando no progresa uno recto. Si no se consigue progresar el catéter de cistomanometría, se puede realizar una uretroscopia, avanzando una guía. Posteriormente, se estucha el catéter de cistomanometría sobre la guía y se progresa, retirando posteriormente la guía. En casos muy seleccionados, se puede realizar el estudio funcional por vía suprapúbica. Cuando se utiliza esta vía, es ideal disponer de microtransductores, ya que tienen un menor calibre. Los estudios funcionales por vía suprapúbica



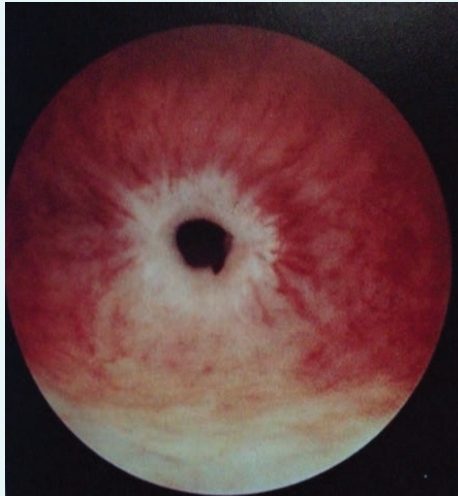también se utilizan en pacientes de muy corta edad. En estos pacientes, la posición relativamente más elevada de la vejiga, permite su punción sin dificultad.

En este paciente, el estudio urodinámico puso de manifiesto los siguientes datos: en la cistomanometría de llenado a una velocidad de infusión de 50 ml/min, la vejiga se comporta de manera estable con presión del detrusor <20 cm H<sub>2</sub>O y sin contracciones no inhibidas. A partir de 300 ml aproximadamente, comienza una elevación paulatina de la presión del detrusor que alcanza los 49 cm H<sub>2</sub>O y provoca fuga de orina. No se observa disinergia. Presentando una acomodación de 15 ml/cm H<sub>2</sub>O (figura 2). La impresión diagnóstica urodinámica es de vejiga neurogénica hiperactiva con baja acomodación y sin disinergia detrusor esfínter (DDE).



El 16/12/2014 se le realizó una uretrocistoscopia donde se observó una imagen de falsa vía a nivel de uretra bulbar (a las 5). Posteriormente, el 9/02/2015 se le repitió y en esta ocasión se observó una imagen puntiforme, concéntrica a nivel de uretra bulbar sugestiva de estenosis uretral (figura 3).

No se le realizó una CUMS.



*Figura 3. Uretrocistoscopia: imagen puntiforme, concéntrica a nivel de la uretra bulbar, sugestiva de estenosis uretral.*

## 8. Diagnóstico

- Tetraplejia C7 (ASIA A).
- Vejiga Neurógena con detrusor hiperactivo.
- Estenosis uretral secundaria a falsa vía.

## 9. Opciones de tratamiento

- Sondaje vesical permanente (SVP).
- Cateterismos intermitentes (CI).
- Uretrotomía endoscópica y autocateterismos
- Catéter suprapúbico.
- Stent uretral.
- Derivación heterotópica continente tipo Mitrofanoff.

## 10. Decisión y discusión

El SVP se descartó por el alto porcentaje de complicaciones que presenta y por el rechazo del paciente debido a que interfería con su vida sexual.

La primera opción de tratamiento fueron los cateterismos intermitentes (CI) al comprobar mediante uretrocistoscopia la resolución de la lesión uretral tras la falsa vía. Tras dos semanas realizándolos, nos consulta por dificultad en su realización y temor a la producción de una nueva falsa vía (paciente con buena función manual tras la cirugía funcional de manos pero sin una completa destreza). Debido a ello, prefería otro método de vaciado vesical. Los CI aunque es la técnica "gold standard" en el manejo vesical de pacientes con lesión medular, no está exenta de complicaciones como infecciones urinarias (aunque en menor porcentaje que con los métodos permanentes), prostatitis, epididimitis y traumatismos en la pared uretral favoreciendo el desarrollo de falsas vías y estenosis. La incidencia de estenosis aumenta con los años desde el inicio de los CI y con el número de cateterismos por día.

Al tratarse de una estenosis corta, la uretrotomía endoscópica es una opción válida, aunque con un elevado riesgo de recidiva. En este caso, el autocateterismo es una ventaja. Cuando el autocateterismo es realizado en pacientes con estenosis uretral tratada, la técnica no sólo tiene una función de evacuación, sino también de autodilatación, manteniendo un calibre correcto y evitando la recidiva de la estenosis. Por este motivo, en estos casos se deben utilizar sondas de calibres mayores.

Cuando se realiza cualquier tipo de cirugía endoscópica (uretrotomía, RTU prostática, cervicotomía, etc) en un lesionado medular obstruido, se debe intentar no sólo la resolución de la obstrucción del tracto urinario inferior, sino también mantener un resultado funcional que permita el autosondaje sin dificultad. Si esto no se consigue y el autosondaje con catéteres rectos resulta difícil, se puede adiestrar al paciente en el uso de catéteres de punta angulada (tipo Tiemann). Normalmente, la punta ha de dirigirse en sentido horario hacia las 12.

El catéter suprapúbico está indicado en pacientes que no aceptan o toleran el sondaje vesical permanente, cuando no es posible la realización de cateterismos intermitentes, cuando existen estenosis uretrales, epididimitis o uretritis crónica, o cuando los cambios de catéteres son dificultosos. Su utilización es preferible en pacientes que no aceptan el sondaje vesical permanente a través de la uretra, tienen dificultad para los cateterismos inter-

mitentes y son sexualmente activos. De todos es sabido que el manejo de la vejiga neurógena se basa en tres puntos importantes: a) preservación del aparato urinario superior, b) conseguir la continencia, y c) adaptarse a las condiciones físicas, psíquicas, sociales, familiares y de preferencia del paciente. En este caso, el paciente ha optado por esta opción hasta que su situación socio-familiar mejore.

El uso del stent uretral en pacientes con estenosis de uretra debe plantearse con muchas reservas. La presencia del stent suele acompañarse de una hiperplasia urotelial a medio plazo, que puede obligar a resecciones reiterativas de la misma. Por otra parte, el stent se incorpora al tejido uretral, de tal forma que si se indicara su exéresis, ésta sería muy complicada y cruenta<sup>1</sup>. En pacientes con disinergia vésico-esfinteriana, se puede indicar la realización de una esfinterotomía endoscópica. En estos casos, es frecuente que haya que repetir la técnica más de una vez. Para evitarlo, se puede colocar un stent uretral sobre el esfínter, una vez realizada la esfinterotomía, garantizando así el resultado correcto.

La derivación heterotópica continente tipo Mitrofanoff se utiliza cuando el sondaje uretral no es practicable. Para su realización se utiliza el apéndice o un segmento intestinal para construir un conducto, que se modela sobre una sonda y comunica la vejiga con un estoma cutáneo suprapúbico<sup>2</sup>. El objeto de esta derivación es que el paciente pueda realizar los autosondajes a través de ella, pero sin precisar ningún tipo de bolsa colectora de orina. Las posibles complicaciones consisten; por un lado, en la posible retracción del conducto que dificulte el autosondaje, y por otro, que no se consiga un mecanismo valvular competente y haya fuga de orina a través del estoma<sup>3</sup>. Además, se debe realizar un cierre quirúrgico del cuello vesical, para evitar la pérdida de orina por la uretra. Se requiere un equipo con experiencia y una selección estricta de los pacientes.

## 11. Puntos clave

- Los cateterismos intermitentes están considerados como la opción preferida para el manejo de la vejiga neurógena en los lesionados medulares pero no están exentos de complicaciones.

- La introducción repetida del catéter induce a lesiones traumáticas locales en la pared uretral que pueden llevar a sangrados, creación de falsas vías y, a la larga, estenosis uretrales en el lugar del traumatismo<sup>4</sup>.
- La cateterización suprapúbica lleva asociada problemas clínicos pero en su utilización se debe tener en cuenta la preferencia del paciente, factores de riesgo y los recursos disponibles<sup>5</sup>.

## 12. Bibliografía

1. Elkassaby AA, Al-Kandari AM, Shokeir AA. The surgical management of obstructive stents used for urethral strictures. *J Urol* 2007; 178 (1): 204-7.
2. Famakinwa OJ, Rosen AM, Gundeti MS. Robot-assited laparoscopic Mitrofanoff appendicovesicostomy technique and outcomes of extravesical and intravesical approaches. *Eur Urol* 2013; 64(5): 831-6.
3. Riachy E, Defoor WR, Reddy PP, Alam S, Noh PH, Sheldon C, Minevich EA. Endoscopic treatment with dextranomer/hyaluronic acid for persistent incontinente alter continente urinary reconstruction. *J Endourol* 2015; 29(2): 137-40.
4. Michielsen DP, Wyndaele JJ. Management of false passages in patients practising clean intermittent self catheterization. *Spinal Cord* 1999;37:201-3.
5. Hunter KF, Bharmal A, Moore KN. Long-term bladder drainage: suprapubic catheter versus other methods: a scoping review. *Neurourology and Urodynamics* 2013; 32: 944-51.

# 12. Sonda vesical permanente (SVP) e incontinencia urinaria.

*Méndez Suárez, José L.\*; Alemán Sánchez, Carolina\*;  
Rapariz González, Manuel\*\*.*

\*Unidad de Lesionados Medulares.

Hospital Universitario Insular de Gran Canaria. Las Palmas de G. Canaria.

\*\* Servicio de Urología. Hospiten.

## 1. Título

Sonda vesical permanente (SVP) e incontinencia urinaria.

## 2. Motivo de la consulta

Mujer de 25 años con tetraplejia C5 (ASIA A) que refiere pérdida de orina alrededor de la SVP.

## 3. Antecedentes

El 20/09/2003 tras accidente de tráfico (ocupante de sillón posterior del coche sin cinturón de seguridad puesto) sufrió traumatismo raquimedular con fractura aplastamiento C5 y síndrome de lesión medular completo C5 (ASIA A). Fue intervenida quirúrgicamente, realizándosele corporectomía y artrodesis C4-C6.

El 16/10/2003 ingresa en la ULM donde fue incorporada a un programa médico-rehabilitador apropiado a su nivel de lesión. Se le mantuvo la sonda vesical permanente hasta su estabilización clínica y posteriormente iniciamos reeducación vesical mediante cateterismos intermitentes cada 6 horas. Se instruyó a la familia en la técnica de cateterismo intermitente, permaneciendo continente entre ellos. Se realizó reeducación intestinal consiguiendo un hábito

de vaciado cada 48 horas con ayuda de medicación laxante oral y rectal. Fue dada de alta hospitalaria tras 5 meses desde su ingreso (5/03/2004).

El 20/07/2007 se le coloca una bomba de baclofeno intratecal por presentar espasticidad que dificultaba la sedestación e higiene, y que no era controlable con medicación oral. El 9/05/2014 se procede al recambio de la bomba de baclofeno. En la actualidad se le aplica una dosis de 320 mcgr/d.

Como tratamiento habitual tiene pautado supositorios de bisacodilo cada 48 horas; lactitol en sobres (1-0-0); paroxetina 20 (1-0-0); oxibutinina 5 mgr (1-1-1).

#### 4. Nivel funcional

Es dependiente de una tercera persona para la realización de todas las actividades de la vida diaria y transferencias. Está adaptada a una silla de ruedas eléctrica que maneja sin dificultad. Su madre (cuidadora principal) está instruida en la realización de todos los cuidados, cambios posturales, cateterismos y colocación de laxantes.

Vive con su madre y dos hermanos menores.

#### 5. Esfera sexual, miccional y defecatoria

- Se trata de una paciente soltera, con ciclos menstruales regulares, nuligesta y sin relaciones sexuales.
- Realizaba vaciado miccional mediante cateterismos intermitentes cada 6 horas. En septiembre de 2013 (10 años de evolución tras la lesión) comenzó con escapes de orina entre sondajes y con crisis de disreflexia previas al sondaje vesical, a pesar de la medicación anticolinérgica. Dentro de las distintas opciones de tratamiento y tras la realización del estudio urodinámico, optamos por la infiltración de toxina botulínica en el detrusor y continuar con los cateterismos cada 6 horas.
- El 21/10/2013 se procedió a la infiltración de 300 U.I. de Toxina Botulínica tipo A distribuídas en 20 punciones. A los seis meses de la infiltración con

toxina en el detrusor, reaparece la clínica de escapes con disrreflexia; por ello, el 9/05/2014 se le infiltra nuevamente con iguales dosis.

- Realiza vaciado intestinal con hábito cada 48 horas con ayuda de laxante oral y rectal.

## 6. Exploración física

Es una paciente con tetraplejía C5 (ASIA A). Su índice motor es de 21/100 y el índice sensitivo de 32/224. El SCIM actual es de 27/100.

Presenta un reflejo bulbocavernoso +, con contracción anal voluntaria ausente y sensibilidad perianal y sensación anal profunda ausentes.

## 7. Situación actual

En diciembre de 2014, y tras la realización de cirugía en los miembros superiores a su cuidadora, se decide la colocación de SVP.

El 11/02/2015 acude a nuestras consultas externas refiriendo pérdida de orina alrededor de la SVP, sin acompañarse de otras manifestaciones clínicas. Por tal motivo se solicitan exploraciones complementarias.

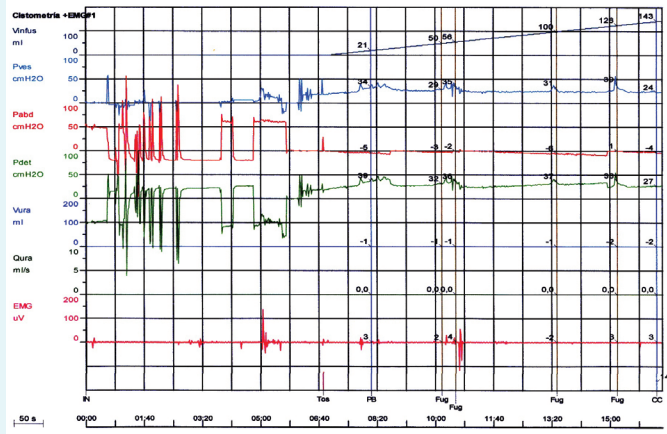
## 8. Exploraciones complementarias

Los datos de laboratorio (hemograma, bioquímica general y función renal) estaban dentro de la normalidad. El urocultivo fue negativo, al igual que el cultivo de exudado vaginal.

El estudio ecográfico del aparato urinario y abdomen mostraron unos riñones con tamaño y ecoestructura dentro de la normalidad. No presentando signos de uropatía obstructiva. Vejiga con paredes de 4.5 cm de grosor y sin imágenes litiásicas en su interior.

El estudio Urodinámico mostró una vejiga con capacidad de 50 cc. Contracción no inhibida con 32cc H<sub>2</sub>O. Primera fuga no cuantificada a 50cc de H<sub>2</sub>O y presión del detrusor de 27cm H<sub>2</sub>O. Fugas que se van repitiendo con presiones de detrusor inferiores a 35 cm H<sub>2</sub>O. Al vaciar la vejiga tras la última fuga hay 30 cc de H<sub>2</sub>O (*figura 1*).





*Figura 1. Estudio urodinámico: Hiperactividad neurógena del detrusor con una vejiga de muy baja capacidad.*

En la cistoscopia realizada se visualizó un urotelio ocupado en gran medida por abundantes granulaciones, friable al tacto con la punta del cistoscopio. Orificios ureterales eutópicos, esfínter uretral de aspecto normal. Vejiga de poca capacidad que se contrae tras la instilación de 50 cc.

## 9. Diagnóstico

- Lesión medular cervical completa C5 (ASIA A).
- Vejiga de baja capacidad con detrusor hiperactivo neurógeno.

## 10. Opciones de tratamiento

- Mantener una SVP asociada a anticolinérgicos y añadiendo un Beta 3 adrenérgico.
- Infiltrar toxina botulínica en el detrusor asociada a cateterismos intermitentes cada 6 horas
- Técnicas de agrandamiento vesical.

## 11. Decisión y discusión

El sondaje vesical permanente se asocia con un mayor grado de com-

plicaciones, como por ejemplo un aumento del riesgo de infección del tracto urinario inferior. Este procedimiento debería ser evitado, sobre todo en personas jóvenes. El tratamiento inicial de la hiperactividad neurogénica del detrusor son los agentes anticolinérgicos, que actúan sobre los receptores muscarínicos vesicales. Este tratamiento no siempre es eficaz y está asociado a la aparición de importantes efectos secundarios, como por ejemplo: sequedad de boca y estreñimiento. La oxibutinina es un anticolinérgico de una gran eficacia, que suele tener buena tolerancia en pacientes con disfunción neurógena. Además de la hiposialia y el estreñimiento, una de sus posibles limitaciones es que atraviesa la barrera hematoencefálica, bloqueando parcialmente receptores muscarínicos neuronales, por lo que se puede asociar a cierto grado de deterioro cognitivo, especialmente en pacientes de edad avanzada o en aquellos con limitaciones cognitivas. Recientemente, ha aparecido un nuevo grupo terapéutico, los agonistas de receptores beta-adrenérgicos tipo 3 para el tratamiento de la vejiga hiperactiva, pero la experiencia clínica en pacientes neurourológicos es limitada en el momento actual.

Las infiltraciones con toxina botulínica en el detrusor asociadas a cateterismos intermitentes cada 6 horas, se realizó en dos ocasiones sin conseguir un control de la incontinencia y agrandamiento vesical. La Onabotulinotoxina A consigue muy buenos resultados en pacientes con detrusor hiperactivo refractario a tratamiento médico. Las dosis iniciales recomendadas en pacientes neurógenos eran 300 U, aunque se han ido reduciendo y hoy en día la dosis recomendada en disfunción neurógena está entre 150 y 200 U. El efecto de la onabotulinotoxina A tiene una duración limitada, no mayor de 9 meses. Cuando el paciente vuelve a tener síntomas miccionales, se puede asociar tratamiento anticolinérgico para retrasar el reimplante de la toxina. Además, se ha demostrado que aquellos pacientes que han sido sometidos a implante de Onabotulinotoxina A responden mejor al tratamiento anticolinérgico después que antes del implante.

Otras alternativas terapéuticas cuando los tratamientos anteriores para la hiperactividad neurogénica del detrusor y vejiga de escasa capacidad han fracasado incluyen la ampliación vesical, la miomectomía del detrusor y la rizotomía dorsal con o sin estimulación de raíces sacras anteriores (SARS) en lesiones completas. La autoampliación vesical o miomectomía<sup>1</sup> es una

técnica que consiste en la exéresis selectiva de la capa muscular de la vejiga (detrusor), en una zona amplia del cuerpo vesical. Esta técnica se puede realizar por vía laparoscópica. Su mayor limitación es que el aumento de la capacidad vesical que consigue es bastante reducido, en comparación con otras técnicas de ampliación. La ampliación vesical con segmentos intestinales es una técnica quirúrgica validada por el tiempo y con unos resultados funcionales más que aceptable<sup>2</sup>. El segmento intestinal utilizado suele ser ileon. Aunque existen una gran variedad de técnicas y modificaciones, dos de las más utilizadas son las siguientes:

- Clam ileocistoplasty (ileocistoplastia en almeja). Se realiza una sección transversa muy amplia del cuerpo del detrusor. Se mide la sección y se cubre con un segmento de ileon de la misma longitud. Esta técnica es adecuada cuando la capacidad vesical no está muy reducida, lo cual la invalida para este caso.
- Ileocistoplastia destubulizada (Goodwin<sup>3</sup>). Se selecciona un segmento intestinal, se incide longitudinalmente y se gira sobre sí mismo duplicando su anchura. Esta técnica se puede utilizar cuando la pared de la vejiga está muy engrosada y la capacidad vesical muy reducida. De esta forma, se realiza una exéresis supratrigonal de la vejiga y se sustituye por el segmento intestinal ya conformado<sup>4</sup>. Esta sería una buena opción para el caso que nos ocupa, si la paciente y su cuidadora se comprometen a realizar el cateterismo vesical intermitente. Si hay una uréterohidronefrosis uni o bilateral, se suelen reimplantar los uréteres afectados en el segmento ampliado. En este caso, no sería preciso.

## 12. Bibliografía

1. Cartwright PC. Bladder autoaugmentation (partial detrusor myomec-tomy), where does it stand alter 2 decades?. J Urol 2013; 190: 1643-4.
2. Khastgir J, hamid R, Arya M, Shah N, Shah PJ. Surgical and patient reported outcomes of “clam” augmentation ileocystoplasty in spinal cord injured patients. Eur Urol 2003; 43: 263-9.
3. Goodwin WE, Turner Rd, Winter CC. Results of ileocystoplasty. J Urol 1958; 80: 461-6.
4. Goodwin WE, Winter CC, Barker WF. “Cup-patch” technique of ileocys-toplasty for bladder enlargement or parcial substitution. J Urol 2002; 168: 667-70.

# 13. Disreflexia autonómica

*Benito Penalva, Jesús\*; Borau Duran, Albert\*\*.*

*\*Unidad de Lesionados Medulares. \*\*Unidad de Neurourología.*

*Institut Guttmann. Barcelona.*

## 1. Título

Hombre de 42 años de edad, afecto de tetraplejia C5 ASIA B.

## 2. Motivo de la consulta

Cuadro de sudoración por encima del nivel lesional. Dicho síntoma ocurre más frecuentemente durante la sedestación y se acompaña de una mayor dificultad para el vaciado vesical habitual.

## 3. Antecedentes

En 1985 el paciente sufrió una lesión medular traumática tras inmersión en aguas poco profundas, resultando en una tetraplejia completa motora e incompleta sensitiva con un nivel C5 ASIA B. No tiene otros antecedentes médicos de interés aparte de su lesión medular y secuelas. En cuanto a la medicación actual es la siguiente: Senósidos A+B 2 comprimidos cada 48h; supositorio de bisacodilo cada 48h; supositorio de glicerina cada 48h; Tadalafilo a demanda.

## 4. Nivel funcional

Sin capacidad de marcha, precisa de una silla de ruedas eléctrica para todos sus desplazamientos que maneja de forma independiente con mando manual. Precisa de ayuda de tercera persona para todas las actividades de la vida diaria y transferencias.

## 5. Esfera sexual, miccional y defecatoria

- Esfera sexual: Utiliza tadalafilo para facilitar las erecciones.
- Esfera miccional: Micciones reflejas / espontaneas, portador de colector urinario. Sin complicaciones urológicas a destacar.
- Esfera defecatoria: Evacuación asistida con ayuda de laxante oral y supositorio.

## 6. Exploración física

Afebril, buen estado general, con tensión arterial de 85/55 y frecuencia cardiaca de 65 lpm. Integridad cutánea. Auscultación respiratoria con murmullo vesicular conservado y auscultación cardiaca con tonos rítmicos sin soplos. Abdomen blando y depresible, no doloroso, sin organomegalias apreciables y peristaltismo conservado. Genitales sin signos de orquitis ni lesiones apreciables. En cuanto al aparato locomotor presenta leve flexo de caderas, rodillas y equinismo bilateral. Neurologicamente el paciente está consciente y orientado, colaborador, sin cambios en su lesión medular (Tetraplejía C5 ASIA B). Presenta una espasticidad global (Ashworth 2). A nivel de reflejos tiene una hiperreflexia global y los reflejos anal superficial y bulbo-cavernoso son positivos.

## 7. Exploraciones complementarias

Laboratorio: Hemograma y bioquímica dentro de la normalidad.

Urocultivo: Bacteriuria por *E. coli*.

Ecografía abdominal: Hígado homogéneo, vesícula biliar alitiásica, riñones dentro de la normalidad, vejiga urinaria sin lesiones endoluminales, con 121 ml de orina, próstata pequeña, con calcificaciones.

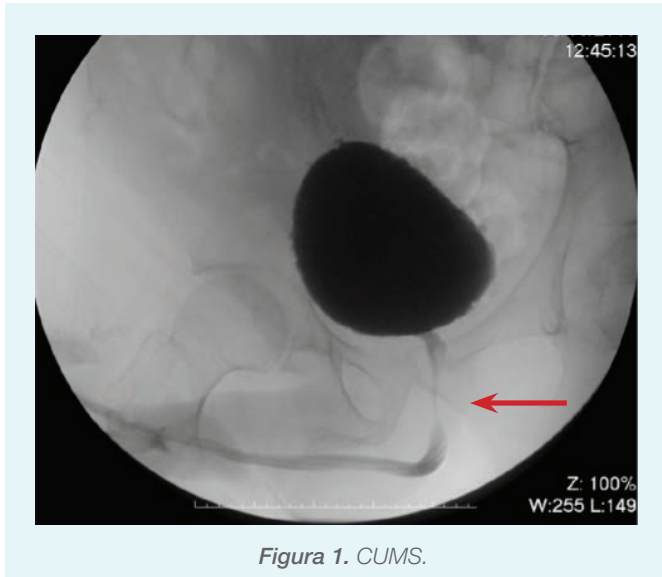


Figura 1. CUMS.

CUMS (figura 1): Vejiga de paredes irregulares de 250 ml de volumen aproximado. No se evidencia reflujo vesico-ureteral, cuello abierto, esfínter uretral externo cerrado, después de Credé y prensa abdominal se consigue micción, con uretra bulbar de calibre disminuido, que después se hace amplia. Residuo post miccional de 50 ml aproximadamente.

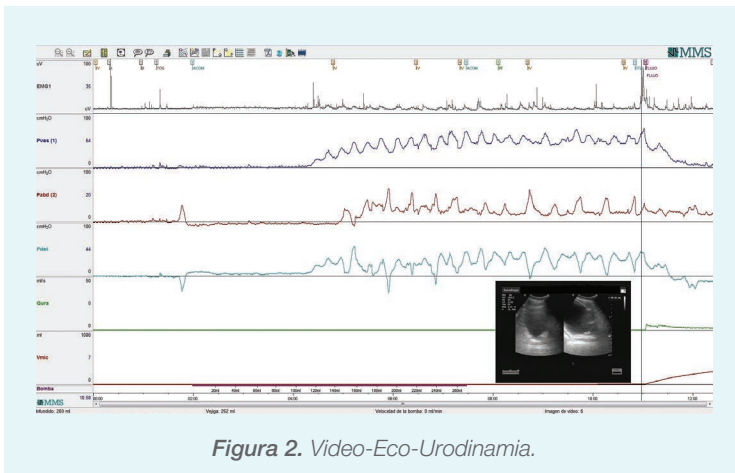


Figura 2. Video-Eco-Urodinamia.

Video-Eco-Urodinamia (*figura 2*): Vejiga de buena capacidad y acomodación, hiperactividad neurogénica del detrusor, con contracción de hasta 70 cm H<sub>2</sub>O, con disinergia vesicoesfinteriana presente que prácticamente no permite la micción efectiva. El estudio se realiza bajo monitorización de la tensión arterial y frecuencia cardíaca.

## 8. Diagnóstico

Se trata de un cuadro de disreflexia autonómica<sup>1</sup> (DA) con la manifestación clínica de sudoración supraplesional. La causa es la dificultad en el vaciado miccional secundaria a una vejiga neurógena con hiperactividad neurogénica del detrusor y disinergia vesicoesfinteriana que impide la apertura correcta del esfínter uretral externo.

## 9. Opciones de tratamiento

- Esfinterotomía uretral externa endoscópica
- Inyección endoscópica de Toxina Botulínica en esfínter uretral externo<sup>2,3</sup>
- Cateterismo intermitente dependiente de tercera persona
- Sonda vesical permanente o sonda suprapúbica
- Tratamiento farmacológico: Alfabloqueantes (alfuzosina, tamsulosina, silodosina)

## 10. Decisión y discusión

Se decide realizar infiltración endoscópica con toxina botulínica (250 UI abobotulinum toxin A) en esfínter uretral externo. Tras la infiltración se deja una semana con sonda vesical permanente. Al retirar la sonda vuelve a realizar micciones espontáneas / reflejas y utilizar el colector urinario. Presenta mayor facilidad en el vaciado vesical y la clínica de sudoración desaparece. Recibe seguimiento en consultas externas con controles ecográficos sin nuevos hallazgos.

En la decisión del tratamiento se ha tenido en cuenta el nivel lesional del paciente que le impide realizar cateterismos de forma autónoma. La sonda vesical permanente o suprapúbica no se considera una opción adecuada a largo plazo en paciente joven. Dentro de las técnicas quirúrgicas posibles la infiltración de la toxina es la menos invasiva y no requiere ingreso hospitalario.

## 11. Recomendaciones

La disreflexia autonómica es un fenómeno propio de los lesionados medulares por encima de D6 que hay que saber reconocer y tratar dada su potencial gravedad. Es un síndrome caracterizado por una descarga simpática exacerbada como respuesta a un estímulo visceral aferente. Clínicamente se manifiesta como hipertensión arterial y bradicardia, sudoración y enrojecimiento de la piel por encima de la lesión, congestión nasal, cefalea intensa y visión borrosa. Dichos signos/síntomas pueden aparecer aislados o combinados y en mayor o menor intensidad. La clínica de disreflexia en ocasiones puede ser grave y originar una hemorragia cerebral e incluso la muerte. La sudoración obliga a investigar si se asocia, aunque no siempre, a hipertensión aunque esta no ocurra con cefalea, dada la tolerancia de algunos individuos a los ascensos tensionales. Estos hechos justifican el empleo de los registros Holter.

Aunque la etiología más frecuente de la DA es de origen urológico (90%), hay que descartar otras posibles causas (intestino, úlceras por presión, uña encarnada, fracturas, etc). Una vez hallada la causa de la DA hay que realizar el tratamiento adecuado para prevenir su nueva aparición. En nuestro caso, si el paciente vuelve a presentar la misma clínica y se descartan otras causas ajenas a la obstrucción urinaria habría que plantearse repetir la infiltración de la toxina botulínica o buscar una opción más permanente como es la esfinterotomía uretral externa, previa valoración urodinámica.

## 12. Bibliografía

1. Cragg J, Krassioukov A. Autonomic dysreflexia. CMAJ : Canadian Medical Association Journal. 2012;184(1):66. doi:10.1503/cmaj.110859.
2. Chen SL, Bih LI, Huang YH, Tsai SJ, Lin TB, Kao YL. Effect of single botulinum toxin A injection to the external urethral sphincter for treating detrusor external sphincter dyssynergia in spinal cord injury. J Rehabil Med. 2008 Oct;40(9):744-8.
3. Leippold T(1), Reitz A, Schurch B. Botulinum toxin as a new therapy option for voiding disorders: current state of the art. Eur Urol. 2003 Aug;44(2):165-74.



# 14. Divertículo vesical

*Allué López, Marta\**; *González Viejo, Miguel Ángel\*\**.

\*Unidad de Lesionados Medulares. Servicio de Rehabilitación y Medicina Física.

\*\*Unidad de Neurourología. Servicio de Urología.

Hospital Universitario Vall d' Hebron. Barcelona.

## 1. Título

Divertículo vesical en varón de 39 años con lesión medular completa crónica nivel D5. ASIA A.

## 2. Motivo de la consulta

Paciente que consulta por varios episodios de infección urinaria con fiebre y sudoración (disreflexia).

## 3. Antecedentes

Paciente que en 1995 sufrió fractura vertebral de D4 en accidente de tráfico. Como consecuencia presenta lesión medular completa sensitivo-motora crónica. Nivel D5. ASIA A.

No presenta antecedentes médicos relevantes. Ha sido intervenido en dos ocasiones: en 1995 laminectomía descompresiva y artrodesis de C7 a D10 y en 2009 esfinterotomía de esfínter urinario externo tras la que presentó episodio de sepsis en el postoperatorio.

El tratamiento farmacológico que recibe el paciente en la actualidad incluye: baclofeno 25 mg / 8 horas, risedronato sódico 35 mg / semana, alprostadil 20 mg iny. a demanda, bisacodilo 1 supositorio/ 24 h.

## 4. Nivel funcional

El paciente es independiente para la higiene, vestido y transferencias. Realiza desplazamientos en silla de ruedas autopropulsada por todo tipo terreno.

## 5. Esfera sexual, miccional y defecatoria

- Paciente afecto de disfunción eréctil con correcta respuesta a Alprostadil 20 mg.
- En cuanto a la situación miccional, el paciente no realiza micciones voluntarias, presenta incontinencia urinaria por lo que es portador de colector urinario. Realiza maniobras de percusión suprapúbica ocasionalmente.
- Realiza diariamente deposición que logra mediante estimulación por tacto rectal y uso de supositorios de bisacodilo.

## 6. Exploración física

Su ultimo nivel sensitivo algésico y estésico preservado es D5. Presenta anestesia por debajo del nivel D5, ausencia de contracción activa en los músculos centinelas de los miotomas L2 a S1 y de la musculatura abdominal y ausencia de contracción del esfínter anal externo.

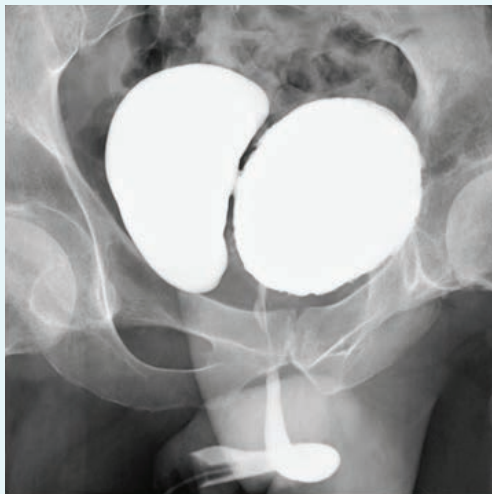
## 7. Exploraciones complementarias

El paciente presenta una función renal normal evaluada mediante analítica sanguínea.

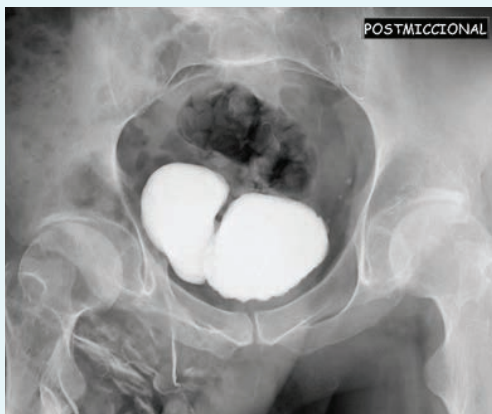
La ecografía de aparato urinario muestra unos riñones normales y sin dilatación de vías urinarias. Vejiga con 110 cm<sup>3</sup> con leve engrosamiento de su pared y presencia de un gran divertículo lateral derecho (8 x 5 cm) con una capacidad de 90 cm<sup>3</sup>. Tras maniobras de vaciado, el residuo vesical es de 90 cm<sup>3</sup> y el del divertículo 40 cm<sup>3</sup>.

Se realiza Uretrografía retrógrada (*figura 1*), para completar el estudio del divertículo, en la que se objetiva: Capacidad vesical de 200 ml. Ausencia de reflujo vesicoureteral (RVU) pasivo. Gran divertículo vesical de cuello estrecho.

Cistouretrografía miccional seriada (CUMS) (*figura 2*): Ausencia de RVU activo. El cuello vesical no abre. El esfínter urinario externo se mantiene abierto. RPM (residuo postmiccional) vesical elevado tras maniobras de vaciado. El divertículo se mantiene completamente repleccionado.



*Figura 1. Uretrografía retrógrada. Gran divertículo vesical.*



*Figura 2. Cistouretrografía miccional. El divertículo vesical permanece replecionado.*

### **Pruebas funcionales:**

Estudio urodinámico:

1. Flujometría (*figura 3*): Curva oscilante. Vaciado insuficiente mediante maniobra de percusión.

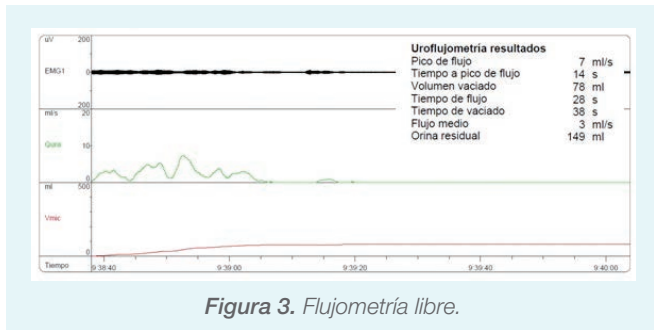


Figura 3. Flujo métrica libre.

## 2. Test Presión-Flujo (figura 4):

- FASE DE LLENADO: Contracción involuntaria del detrusor hasta 85 cm H<sub>2</sub>O a 80 ml de llenado generando escape.
- FASE DE VACIADO: Las maniobras de percusión generan contracción del detrusor > 60cm H<sub>2</sub>O (Máx. Pdet. 108 cm H<sub>2</sub>O) y vaciado vesical parcial. RPM 40 ml. Disinergia vésico - esfinteriana.

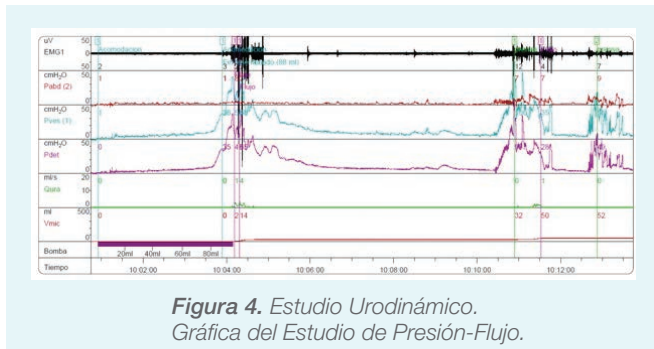


Figura 4. Estudio Urodinámico.  
Gráfica del Estudio de Presión-Flujo.

## 3. Conclusiones:

- Hiperactividad neurógena del detrusor (HND) de riesgo de lesión de tracto urinario superior (TUS) que genera escapes.
- Las maniobras de percusión generan presiones de riesgo de lesión del TUS.

## 8. Diagnóstico

Paciente con vejiga neurógena secundaria a lesión medular dorsal completa afecto de infecciones urinarias de repetición y disreflexia, ocasionadas por mal vaciado vesical y presencia de divertículo vesical grande que no se vacía.

## 9. Opciones de tratamiento

Ante este caso, se nos pueden plantear diversas opciones de tratamiento:

- Apertura endoscópica del cuello del divertículo vesical
- Diverticulectomía
- Tratamiento médico con anticolinérgicos y cateterismos intermitentes
- Apertura endoscópica del cuello vesical +/- esfinterotomía uretral

## 10. Decisión

Se decide que la mejor opción para el paciente es la realización de intervención quirúrgica que incluya dos procedimientos:

- Apertura endoscópica del cuello vesical (trigonocervicoprostatotomía).
- Apertura endoscópica del divertículo vesical

## 11. Discusión

La aparición de divertículos vesicales viene dada por un aumento de resistencia al vaciado vesical, que conlleva la necesidad de realizar presiones demasiado elevadas por parte del detrusor para vencer dicha resistencia, de forma que finalmente la musculatura del detrusor vesical cede en determinados puntos generando debilidades de la pared vesical que ocasionan los divertículos vesicales.

Nos planteamos diversos objetivos. El primero de ellos, es evitar presiones vesicales elevadas, ya que por un lado contribuyen mecánicamente al cierre del cuello del divertículo imposibilitando su vaciado y por otro lado, debilitan progresivamente el detrusor y son causa de aparición de divertículos.

El siguiente objetivo que nos proponemos, es facilitar el vaciado vesical sin maniobras de estimulación (Crede o percusión) ya que éstas, generan en el paciente, presiones vesicales elevadas que son una causa de la formación y crecimiento de los divertículos vesicales. Y por último, debemos facilitar el vaciado del divertículo para evitar que la orina residual se sobreinfecte.

El cumplimiento de los objetivos descritos conlleva varias actuaciones<sup>1</sup>. Por un lado, evitar presiones vesicales elevadas, para ello, si nos planteamos lograr continencia urinaria deberemos iniciar tratamiento con fármacos que disminuyan la contracción vesical (anticolinérgicos / toxina en detrusor) y va-

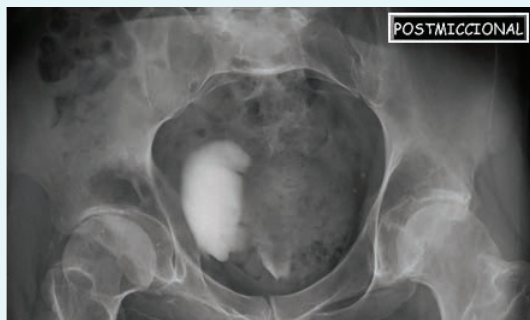ciado vesical mediante sondaje vesical intermitente limpio si fuese necesario. En el caso de que lo que nos planteemos sea facilitar la incontinencia urinaria, deberemos realizar una apertura quirúrgica del esfínter urinario externo y del cuello vesical. En el caso de nuestro paciente optamos por la segunda opción dado que el paciente así lo desea, y dado que además, presenta una correcta adaptación al uso del colector urinario. En este caso, únicamente se requirió apertura del cuello vesical, puesto que ya se había realizado previamente esfínterotomía y puesto que en la endoscopia realizada durante la intervención, se corroboró que el esfínter urinario externo se mantenía sin contracción.

Por otro lado, el cumplimiento de los objetivos también comporta facilitar el vaciado vesical sin maniobras que generen presiones vesicales elevadas: este objetivo, se logra facilitando el vaciado del divertículo. Un divertículo vesical se forma por la protrusión de la mucosa vesical a través de un defecto de la musculatura del detrusor. El divertículo tiene dificultad para vaciarse, ya que no puede contraerse porque carece, por definición, de capa muscular y porque además su unión a vejiga suele ser mediante un cuello fino que fácilmente se colapsa al contraerse la vejiga, impidiendo el vaciado del mismo. Hay dos formas de evitar el residuo en un divertículo vesical. La más resolutive es sin duda la exéresis del divertículo (diverticulectomía abierta / laparoscópica). También se contempla en la literatura, la ampliación del cuello vesical mediante una incisión endoscópica, aumentando la comunicación entre el divertículo y la vejiga que facilitaría, por tanto, el vaciamiento del divertículo.

	Ventajas	Inconvenientes
Ampliación endoscópica del cuello diverticular	Rápida recuperación Menor estancia hospitalaria	Riesgo de persistencia de residuo intradiverticular
Diverticulectomía	Resolutiva: Elimina el divertículo	Contenido vesical infectado: Riesgo infección herida Riesgo de fístula urinaria

En el caso de nuestro paciente, dado que requería abordaje endoscópico del cuello vesical, optamos también por el abordaje endoscópico del divertículo. La realización de Uretrografía retrógrada y CUMS (*figura 5*) tras la intervención demostró un vaciado completo vesical y parcial del divertículo.

El paciente se ha mantenido sin nuevas infecciones urinarias sintomáticas ni disreflexia. En caso de reiniciar la sintomatología por persistencia de contenido diverticular, se debería realizar diverticulectomía quirúrgica.



*Figura 5. Uretrografía retrógrada y Cistouretrografía miccional tras intervención quirúrgica.*

## 12. Puntos clave

- Evitar presiones elevadas vesicales tanto durante el llenado como el vaciado.
- Presiones elevadas pueden derivar en reflujo vesicoureteral, hipertrofia del detrusor y aparición de divertículos vesicales.
- Los divertículos vesicales grandes pueden generar residuo urinario intradiverticular.
- Ante la presencia de un gran divertículo e infecciones urinarias de repetición hay que comprobar el correcto vaciamiento del divertículo con la micción mediante ecografía vesical o CUMS.
- El tratamiento del divertículo sintomático que no vacía completamente es quirúrgico. Hay dos intervenciones posibles: apertura endoscópica del divertículo o exéresis del divertículo mediante cirugía abierta o laparoscópica (Técnicas más resolutivas pero con mayor riesgo de complicaciones en el postoperatorio inmediato).

## 13. Bibliografía

1. Powell CR, Kreder KJ. Treatment of bladder diverticula, impaired detrusor contractility, and low bladder compliance. *Urol Clin North Am.* 2009 Nov;36(4):511-25, vii. doi: 10.1016/j.ucl.2009.08.002.

# 15. Dilatación renal

*Hidalgo Mendía, Begoña; Jarrod Gaudes, Ricardo.*

Unidad de Lesionados Medulares.

Servicio de Medicina Física y Rehabilitación.

Hospital Universitario Miguel Servet. Zaragoza.

## 1. Título

Dilatación renal en paciente varón de 71 años, con síndrome de cola de caballo secundaria hernia discal extruida L4-L5.

## 2. Motivo de la consulta

Paciente con secuelas de síndrome cola de caballo, que acude a la consulta por cambios en el comportamiento vesical en los últimos meses. Refiere aparición de polaquiuria y nicturia, y a su vez de un aumento del volumen del residuo miccional con la presencia de numerosas infecciones urinarias durante los últimos tres meses.

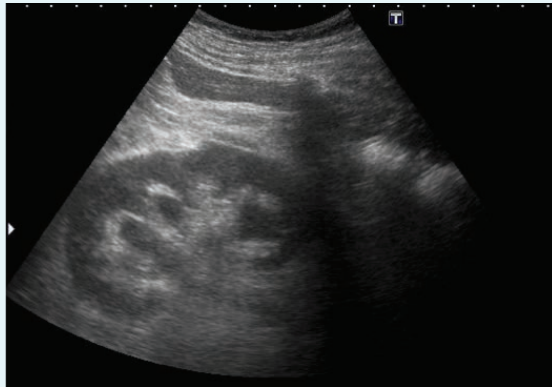
## 3. Antecedentes

Se trata de un paciente con síndrome de cola de caballo L4 ASIA D, secundario a hernia discal extruida. Nivel motor L4 derecho, con afectación sensorial en silla de montar.

Intervenido quirúrgicamente en febrero 2014, mediante laminectomía y descompresión del canal con liberación radicular. Se trasladó a la Unidad de Lesionados Medulares en marzo 2014 para tratamiento rehabilitador y reeducación esfinteriana

Como antecedentes médicos presentaba hipertensión arterial en tratamiento con enalapril 1cp/24h. Otros tratamientos farmacológicos que precisaba eran supositorios de bisacodilo 1/24h, plantago ovata 1sobre/12h, tamsulosina 1cp/24h y pregabalina 150 mg 1cp/12h.





*Figura 1. Ecografía de aparato urinario donde se muestra la dilatación pielocalicial.*

#### 4. Nivel funcional

Deambulaci3n independiente con ayuda de una muleta en exteriores. Precisa ortesis tipo foot-up en pie derecho.

Es independiente para AVD b1asicas e instrumentales.

#### 5. Esfera sexual, miccional y defecatoria

- Vejiga neur3gena hipoactiva, con sensaci3n de llenado. Realiza vaciamiento voluntario, con cierta dificultad de inicio, y ocasiones utiliza maniobra de Cred3 para vaciado completo. Realiza un autosondaje cada 24h, con residuos de aproximadamente 100 cc. Precisa tratamiento farmacol3gico con alfa-bloqueante. Presenta incontinencia de esfuerzo ocasionalmente.
- Defecaci3n de h1abito estreñido ayudada de laxantes de tipo procin3tico y aumentadores del bolo fecal. Continencia fecal normal, aunque ocasionalmente escapes con heces l1quidas.
- En cuanto a la esfera sexual presenta hipoestesia en zona genital, con dificultad en erecci3n y eyaculaci3n, aunque no precisa tratamiento farmacol3gico.

## 6. Exploración física

Consciente y orientado, normocoloreado y normohidratado. Afebril.

Auscultación cardio-respiratoria normal. Abdomen blando y depresible. No megalias. Tono muscular normal. Balances articulares libres.

Balance muscular: Extremidades superiores sin alteraciones. Extremidades inferiores: Extremidad derecha: flexor de cadera 5/5, cuádriceps 5/5, tibial anterior 4/5, extensor del primer dedo 2/5, flexor plantar de los dedos 3/5, extremidad inferior izquierda global a 5/5. Abolición de ROTS Aquileo y rotuliano derechos. Relfejo cutáneo –plantar indiferente.

Hipoestesia S1-S2 derechas con hipoestesia e hipoalgesia S3-S4-S5 bilateral. Tono anal conservado. Reflejo bulbocavernoso débil. Alteración importante de sensibilidad propioceptiva y artrocinética en extremidad inferior derecha desde rodilla.

Tacto rectal con próstata no sospechosa de malignidad.

Refiere dolor neuropático en región glútea y anal.

## 7. Exploraciones complementarias

El análisis de sangre muestra unos valores de bioquímica normales, salvo cifra de PSA 4,8 ng/mL.

En el análisis de orina se observa sedimento con piuria <4hematíes/campo siendo el Urocultivo positivo para *E. coli*.

Se realiza estudio urodinámico observando en flujometría libre micción en picos de sierra con un volumen de 336 ml y flujo máximo de 14,8 y residuo de 30ml. En cistometría se objetiva en la fase de llenado una acomodación disminuida siendo la capacidad normal, en ausencia de contracciones no inhibidas.

En la fase de vaciado se realiza micción con prensa con un flujo máximo de 12,1 ml a pesar de elevadas presiones. Residuo 300cc.

Realizado test de esfuerzo se objetiva escape con Valsalva de 100cm de H<sub>2</sub>O.

La impresión diagnóstica orienta a hipocontractilidad vesical con disminución de la acomodación. Existe sospecha de obstrucción al flujo, aunque test P/F dudoso).

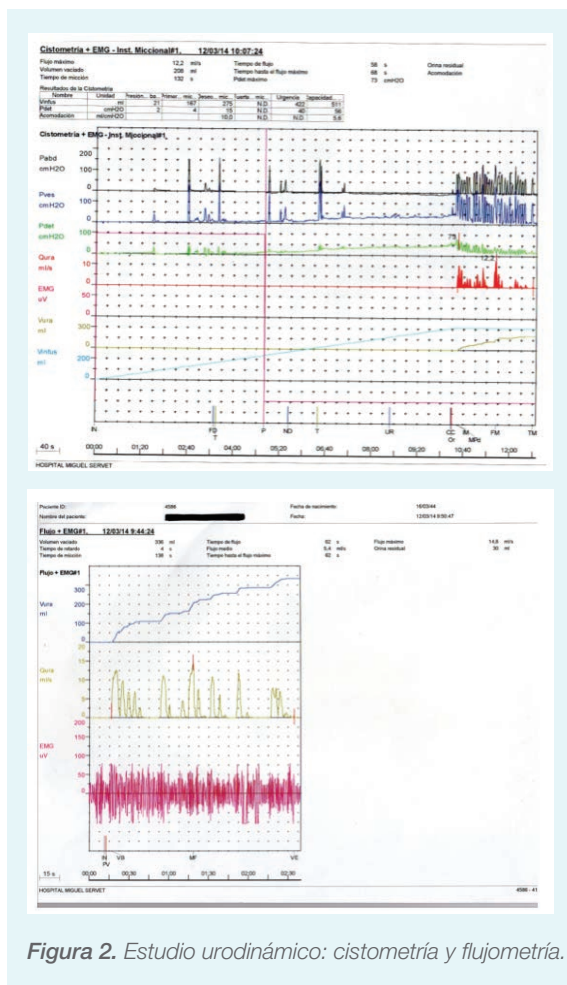


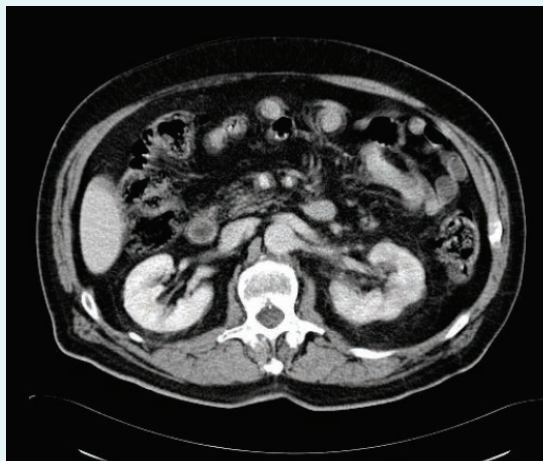
Figura 2. Estudio urodinámico: cistometría y flujoimetría.

Se realiza ecografía de aparato urinario con riñones de tamaño, morfología y ecoestructura dentro de la normalidad, sin visualizarse litiasis renales.

Se identifica dilatación pielocalicial izquierda (grado I-II), con uréter visualizado hasta cruce con iliacos, con aumento de su calibre. Vejiga con engrosamiento difuso de la pared, en relación con vejiga neurógena. Sin identificarse imágenes de litiasis vesical.

Se realiza TAC abdominal mostrando riñones de tamaño y morfología normales, sin litiasis. Ambos uréteres presentan un aumento de su calibre en todo su trayecto, siendo permeables hasta la vejiga, sin evidenciar defectos endoluminales.

Vejiga con engrosamiento difuso de su pared, de aspecto trabeculado, sugestivo de vejiga de esfuerzo. Próstata de 48 mm de eje transversal. No se observan adenopatías retroperitoneales ni en cadenas iliacas. Existen ganglios inguinales bilaterales inespecíficos. No se observa líquido libre intraperitoneal.



*Figura 3. TAC abdominal donde se observa la dilatación de ambos uréteres.*

## 8. Diagnóstico

Dilatación renal grado II pielocalicial por obstrucción al flujo secundaria a HBP.

## 9. Opciones de tratamiento

- a. Continuar pauta de cateterismos intermitentes, aumentando su número a 4-6 /24h añadiendo inhibidores de la 5 alfa-reductasa.
- b. Sonda vesical permanente.
- c. Tratamiento quirúrgico:  
Existen distintas opciones terapéuticas quirúrgicas en la actualidad que difieren según el tamaño y forma prostáticas y severidad de la obstrucción:
  - resección transuretral de próstata,
  - trígono-cervico-prostatectomía
  - adenomectomía prostática abierta,
  - técnicas mínimamente invasivas: enucleación y vaporización con láser.

## 10. Decisión

Ante la persistencia de clínica obstructiva se decide por el tratamiento quirúrgico, eligiendo la resección transuretral de próstata-capsulotomía, sin excesiva resección subcervical para facilitar cateterismos futuros.

El resultado anatomopatológico confirma la hiperplasia adenofibromatosa.

Evolución: Se realiza ecografía de control a los 6 meses de la intervención, objetivándose desaparición de dicha dilatación.

El paciente realiza micciones voluntarias sin prensa, sin dificultad de inicio ni chorro entrecortado, realizándose un sondaje a la semana, con residuos de 100cc aprox. No ha presentado infecciones urinarias. Se objetiva empeoramiento de la incontinencia de esfuerzo sufriendo pérdidas con menores esfuerzos, precisa 2 compresas al día.

## 11. Discusión

La vejiga neurógena por disfunción de la motoneurona inferior, secundaria a lesiones localizadas en el centro sacro o por debajo de él (plexo pélvico o raíces nerviosas periféricas) se caracteriza por incremento de capacidad vesical, ausencia de contracciones del detrusor, presión intravesical baja con disminución de tono variable del esfínter uretral externo.

Se trata de lesiones que en principio tienen un menor riesgo de deterioro de la función renal, que depende sobre todo de la capacidad para realizar un vaciamiento vesical completo.

La HBP es la enfermedad urológica más frecuente en el varón. La clínica obstructiva no depende del tamaño sino del efecto de la obstrucción.

Los síntomas de tracto urinario inferior (STUI) provocados por la HBP son inespecíficos y comunes a otras patologías, pudiendo ser obstructivos (dificultad inicial, chorro débil, vaciado incompleto) e irritativos (polaquiuria, nicturia y urgencia miccional), y son superponibles a la clínica miccional propia de la disfunción vesical neurógena, ya sea por hiperactividad vesical como esfinteriana.

La obstrucción de salida al flujo puede originar un aumento de la presión retrógrada con dilatación de la vía renal e hidronefrosis.

En nuestro caso, el volumen prostático no era muy llamativo, y los valores de flujo máximo no muestran claramente obstrucción, pero ante la existencia de clínica obstructiva y el hallazgo radiológico de la dilatación renal, se opta por el tratamiento quirúrgico como opción terapéutica. Se comprueba la desaparición de la dilatación en las ecografías posteriores. Clínicamente se objetiva mejoría en cuanto a presencia de residuo miccional y de infecciones urinarias consecuentes, a pesar del empeoramiento de la incontinencia de esfuerzo.

## 12. Puntos clave

- El objetivo principal en el tratamiento de los pacientes con vejiga neurógena debe ser evitar las complicaciones en el tracto urinario superior, para lo que es necesario un seguimiento y control periódico.
- La finalidad es evitar las presiones vesicales elevadas y conseguir un vaciamiento completo y eficaz.
- Es imprescindible un conocimiento de la sintomatología urinaria y observar

cambios en el comportamiento vesical, ya que los síntomas obstructivos pueden ser superponibles en pacientes con vejiga neurógena.

### 13. Bibliografía

1. Arlandis S, Jiménez Cidré M, Benito J, Borau A, Esclarín A, grupo FIC. Manual sobre el manejo clínico de la disfunción vesical neurógena en la lesión medular. Coloplast 2011.
2. Wein AJ, Classification of neurogenic bladder dysfunction. J Urol 1981; 125:605-9.
3. Staskin, DR. Hydroureteronephrosis after spinal cord injury. Effects of lower urinary tract dysfunction on upper tract anatomy. Urol Clin. North Am 1991; 18:309-16

# 16. Hematuria y cáncer vesical

*Allué López, Marta\**; *González Viejo, Miguel Ángel\*\**.

\*Unidad de Lesionados Medulares. Servicio de Rehabilitación y Medicina Física.

\*\*Unidad de Neurourología. Servicio de Urología.

Hospital Universitario Vall d' Hebron. Barcelona.

## 1. Título

Mujer de 37 años afecta de lesión medular completa crónica nivel D5. ASIA A.

## 2. Motivo de la consulta

Infecciones urinarias de repetición y hematuria en paciente lesionada medular completa a nivel dorsal, desde la infancia.

## 3. Antecedentes

Paciente de etnia gitana, que con fecha 5/11/1979 (dos años de edad) sufre lesión traumática causada por atropello por un tractor.

Desde el punto de vista urológico, la paciente presenta un reflujo vesicoureteral izquierdo grado III de años de evolución con función renal global conservada.

La paciente y la familia rechazan estudios que requieran manipulación uretral, por lo que no se dispone de estudios recientes de uretrografía, ni estudio funcional vesical. Los últimos estudios realizados son los siguientes:

1994 Uretrografía retrógrada: Reflujo pasivo izquierdo grado III.

2010 Renograma isotópico: Riñón derecho con funcionalidad de 76% y riñón izquierdo de 34%. Áreas hipofuncionantes renales bilaterales, principal-



mente en riñón izquierdo. Patrón de excreción renal no obstructivo. Funcionalidad renal estable desde 1995.

La paciente fue intervenida en 1979, como consecuencia del accidente, de fractura supracondílea con colocación injerto cutáneo y reparación de desgarrro diafragmático mediante laparotomía media. En 1986 se le realizó una artrodesis posterior por escoliosis y en 1992 requirió de un colgajo sobre una úlcera por presión isquiática izquierda grado III-IV. En 1999 vuelve a ser intervenida de raquis por escoliosis con curva torácica 50°, toracolumbar 74°, cifosis toracolumbar 22° y oblicuidad pélvica 18°.

La única medicación habitual de la paciente es un laxante (crema de magnesio).

#### 4. Nivel funcional

A pesar de ser independiente para la higiene, el vestido, y transferencias, la paciente no realiza ninguna de estas actividades, por ser efectuadas por la familia. Se desplaza en silla de ruedas que autopropulsa por todo tipo de superficies.

#### 5. Esfera sexual, miccional y defecatoria

- La paciente no mantiene relaciones sexuales.
- Desde la estabilización de la lesión medular tras el traumatismo, realiza vaciado vesical a pañal mediante Crede, de forma programada cada 3 horas. Rechaza la realización de cateterismos vesicales intermitentes por sus convicciones culturales.
- Realiza deposición diaria con toma de laxantes.

#### 6. Exploración física

Último nivel sensitivo algésico y estésico preservado D5, con ZPPS D6 derecha y anestesia por debajo del nivel D6 derecho y D6 izquierdo. Ausencia de contracción activa en los músculos centinelas de los miotomas L2 a

S1 y de la musculatura abdominal. Ausencia de contracción del esfínter anal externo.

## 7. Situación clínica actual

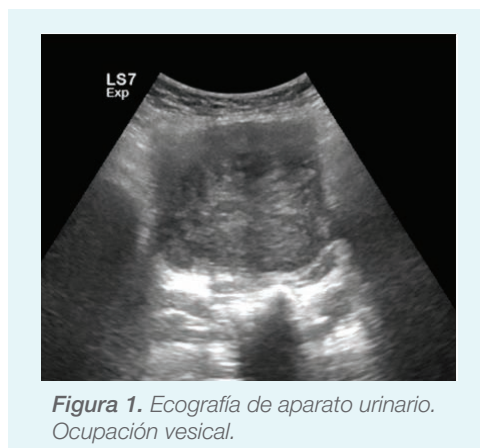Con fecha 30/6/2014, la paciente consulta por episodio de hematuria y síndrome miccional con urocultivo positivo. La hematuria cede tras tratamiento antibiótico según antibiograma.

El 4/11/2014 ingresa a través del Servicio de urgencias del hospital por hematuria que requiere lavado vesical continuo.

## 8. Exploraciones complementarias

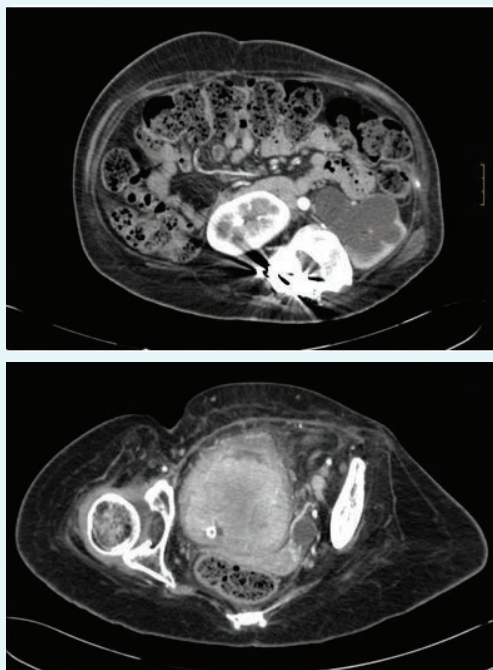
Se solicita una analítica sanguínea que demuestra una función renal normal con cifras de creatinina 0.4 mg/dL y filtrado glomerular >60%.

Se realiza ecografía de aparato urinario que objetiva una ocupación vesical por posible tumor vs. coágulos (*figura 1*).



Ante la sospecha de contenido vesical en la ecografía realizada y hematuria persistente, el 20/11/2014 se realiza una revisión endoscópica vesical bajo anestesia general, hallando la presencia de un gran tumor vesical que se reseca parcialmente. La anatomía patológica de la lesión describe que se trata de un Tumor urotelial de alto grado con invasión de capa muscular.

El 24/11/2014 se realiza un TC tóraco abdominal que describe: dilatación renal derecha con correcta captación y eliminación de contraste en la vía urinaria. Riñón izquierdo con dilatación pieloureteral importante, con disminución de la captación renal y retraso en la eliminación de contraste. Gran masa vesical que ocupa casi toda la vejiga. Adenopatías iliacas internas bilaterales (figura 2).



*Figura 2. TC abdominal. Gran masa vesical.*

Con el fin de descartar enfermedad metastásica, se realiza Gammagrafía ósea que confirma ausencia de metástasis óseas en el momento actual.

## 9. Diagnóstico

Tumor vesical urotelial de alto grado con invasión de la capa muscular y diseminación linfática. Ausencia de diseminación ósea ni de otros órganos a distancia.

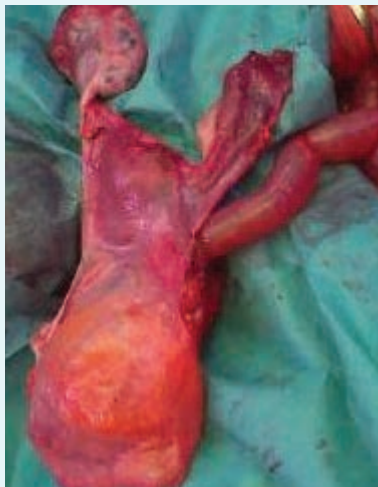## 10. Opciones de tratamiento

La opción de tratamiento con intención curativa, en el tipo de tumor y afectación que presenta la paciente, es la cistectomía radical con derivación urinaria y quimioterapia neoadyuvante.

## 11. Decisión

La familia de la paciente desestima la realización de quimioterapia previa a la intervención por deseo de no informar a la paciente de la presencia de tumor maligno. Se expone el caso en Comité de Ética Hospitalario aceptándose la situación.

El 11/12/2014 se realiza Cistectomía (*figura 3*), sin lograr exéresis completa tumoral por infiltración tumoral de pubis, y ureterostomía cutánea de ambos uréteres en flanco derecho.



**Figura 3.** Pieza quirúrgica de cistectomía con uréter izquierdo dilatado, histerectomía y ooforectomía bilateral.

La Anatomía patológica demostró la presencia de un tumor vesical de estirpe agresiva, con márgenes de resección afectados e infiltración ganglionar:

Tumor urotelial variante NESTED de alto grado con Carcinoma in situ. pT3N2. Margen uretral y margen lateral izquierdo ampliamente invadidos. Amplia infiltración de grasa perivesical. Uréter distal izquierdo no invadido. Adenopatía iliobuturatriz izquierda de 3 cm invadida por tumor.

Se propone tratamiento quimioterápico que la familia desestima. La familia rechaza control por la Unidad de Cuidados Paliativos.

## 12. Discusión

Los pacientes afectos de vejiga neurógena presentan mayor riesgo de presentar tumores de urotelio. La localización principal es en vejiga.

Ante la sospecha de un tumor vesical en un paciente afecto de vejiga neurógena, el diagnóstico y el tratamiento deben ser rápidos, ya que habitualmente son tumores de elevada agresividad y rápida evolución.

Habitualmente, el aumento de agresividad tumoral en los pacientes afectos de vejiga neurógena frente a pacientes sin patología neurógena, suele venir dado por la presencia de tumores vesicales con elevado porcentaje de carcinoma escamoso. En el caso presentado, la paciente no presentaba un carcinoma escamoso, sino una variante de tumor urotelial infrecuente, tipo NESTED.

En la literatura, se han descrito varios posibles factores que podrían predisponer a un aumento en la frecuencia de aparición de tumor urotelial. Un factor claramente descrito, es el uso continuado de catéteres vesicales. Con un aumento del riesgo a mayor tiempo de uso de los mismos. Se indica que el riesgo aumenta claramente a partir de 13 años de uso de sondas y que la media de aparición es a los 20 años del uso de las mismas<sup>1</sup>. Otro factor asociado es la presencia de litiasis vesicales, aunque sin datos concluyentes<sup>2</sup>. Se ha referido que la presencia de infecciones urinarias podría ser otro factor influyente, aunque faltan estudios que corroboren la hipótesis<sup>2,3</sup>. Por último, se ha sugerido que un mayor tiempo de contacto de la orina con el urotelio predispone al desarrollo de tumor. Esta situación se produce principalmente en presencia de residuo postmiccional permanente y también en pacientes que realizan cateterismos intermitentes, ya que en muchos casos conlleva,

un menor número de vaciamentos vesicales que la población no afecta de vejiga neurógena y con patrón de vaciado normal.

### 13. Recomendaciones

- En los pacientes afectados de vejiga neurógena, se debe realizar los controles periódicos habituales establecidos con prueba de imagen vesical.
- Aunque no existe consenso, con la evidencia disponible en la actualidad, parece que se deberían realizar controles periódicos y estudios dirigidos mediante cistoscopia en aquellos pacientes usuarios de cateterismos intermitentes o sonda vesical permanente durante un periodo superior a 10 años.
- En los casos que presenten clínica sugestiva de tumor vesical (hematuria monosintomática) se debería realizar Ecografía vesical +/- cistoscopia con citología precoces.
- Realizar tratamiento quirúrgico muy preferente tras el diagnóstico de tumor.

### 14. Bibliografía

1. Gleockler Ries L, Kosary C, Hankey B, Miller B, Harrus A, Edwards B. SEER cancer statistics review, 1973-1994. Bethesda (MD): US Department of Health and Human Services;1997. NIH publication N°. 97-2789.
2. Stonehill WH, Dmochowski RR, Patterson AL, Cox CE. Risk factors for bladder tumors in spinal cord injury patients. J Urol 1996;155:1248-50.
3. Dominique S. Chronic inflammation and bladder cancer. Urol Oncol 2007; 25:260-268.

# 17. Fístula urinaria

*López LLano, María Luisa\*; Areán García, Jorge\*; Sánchez Merino, José María\*\*.*

\*Unidad de Neurológicos Lesionados Medulares.

Servicio de Medicina Física y Rehabilitación.

Hospital Universitario Central de Asturias HUCA. Oviedo.

\*\*Servicio de Urología.

Hospital Universitario de A Coruña. A Coruña.

## 1. Título

Fístula urinaria.

## 2. Motivo de la consulta

Paciente de diferente Comunidad Autónoma, que solicita visita inicial por escaras en nuestra Consulta Externa.

## 3. Antecedentes

Varón de 61 años, jubilado.

No alergias medicamentosas conocidas.

AP: Hepatitis C; Hiperuricemia. Colelitiasis. Anemia crónica.

Tipo de lesión: A los 22 años inicia paraplejía espástica incompleta progresiva por meningitis tuberculosa y siringomielia, que evolucionó a paraplejía completa ASIA-A T5 sin preservación sacra en 1994.

Complicaciones del tracto urinario: ITU recidivantes. Litiasis coraliforme bilateral. Uropatía obstructiva. Insuficiencia renal.

Artropatía neuropática con reabsorción de cabeza femoral de cadera izquierda.

Complicaciones tróficas: Úlceras por presión desde 2005 en región isquiática y trocánter izquierdo, sacro, talón izquierdo, e isquiática derecha.

Intervenciones quirúrgicas: Alargamiento de Aquiles a los 22 años; Intervenido de escaras en unas quince ocasiones, en diferentes hospitales públicos y privados. Nefrolitotomía izquierda en 1979.

Tratamiento farmacológico: Paracetamol 325mg/8 horas; Epoetina 5000UI sub/72 horas; Ipratropio inhal/6 horas; Lactulosa 15ml de solución cuando precisa; Lorazepan 1mg a las 23 horas; Omeprazol 20mg/12 horas; Sertralina 50mg al desayuno. Citrato potásico 2,5 gramos previo a desayuno.

#### 4. Nivel funcional

Independiente en ABVD. Usuario de silla de ruedas para desplazamientos.

#### 5. Esfera sexual, miccional y defecatoria

- Disfunción eréctil. Sonda vesical permanente desde 2009. Previamente micción refleja y 3 autosondajes entre 200 y 300cc.
- Defecación previa en WC. En los últimos 10 años y coincidiendo con el inicio de las escaras, la realiza en cama cada 48 horas. Precisa evacuación manual, enemas de limpieza y lactulosa oral.

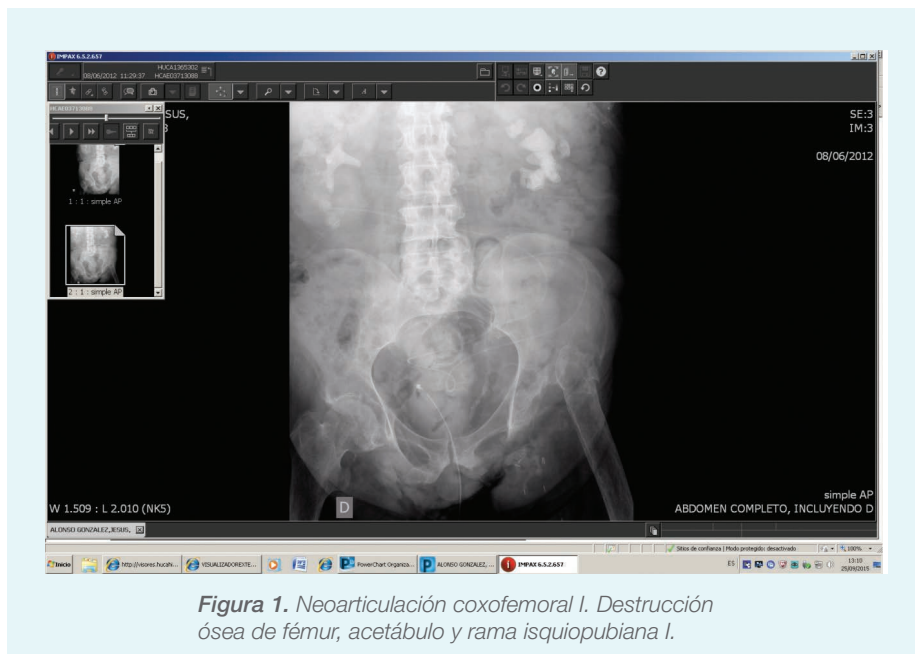#### 6. Exploración física

A su llegada a consulta en 2012, presentaba una gran úlcera por presión grado 4 en periné y ambos isquión, de unos 20cm de longitud, con destrucción de uretra prostática y membranosa y exposición de la misma y del catéter de sondaje vesical permanente a través de dicha escara.



## 7. Exploraciones complementarias

- **Rx simple de 13-6-2012:** Luxación y neoarticulación coxofemoral izquierda con destrucción ósea que afecta al tercio superior femoral así como al acetábulo. Destrucción de rama isquiopubiana izquierda y trayecto fistuloso desde piel a región isquiática bilateral. Importantes cálculos coraliformes bilaterales.

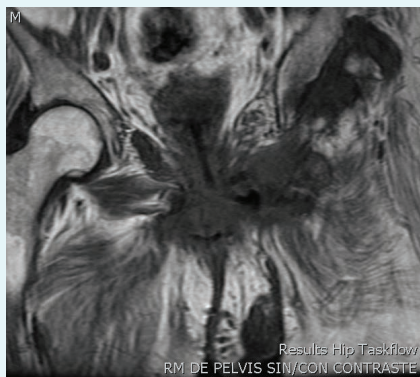


*Figura 1. Neoarticulación coxofemoral I. Destrucción ósea de fémur, acetábulo y rama isquiopubiana I.*

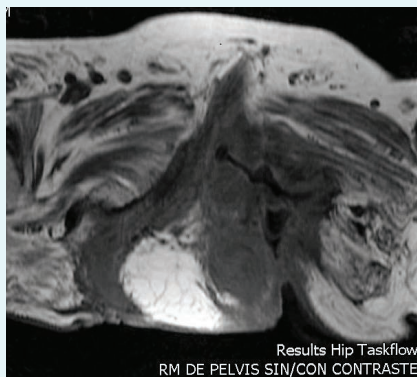
- **RM de 12-6-2012:** Reabsorción de la cabeza femoral izquierda y luxación superior. Importante ulceración isquiática izquierda con trayecto que contacta con rama pubiana en su cara posterior, asociado a edema de musculatura obturatriz y aproximadores, en relación con osteítis, osteomielitis y miositis.

Ulceración isquiática derecha que también contacta con área inflamatoria.

- **TAC abdomino-pélvico 9-5-2013:** Litiasis coraliforme y uropatía obstructiva bilateral. Osteomielitis isquiática e isquiopubiana izquierda.



**Figura 2.** RM corte coronal: trayecto fistuloso de isquión I a piel



**Figura 3.** RM corte axial: trayecto fistuloso de isquión I a piel

## 8. Diagnóstico

Fístula urinaria compleja en paciente parapléjico que consulta por escara isquiática bilateral comunicada a través de periné.

## 9. Opciones de tratamiento

- Reconstrucción uretral
- Sonda suprapúbica y cierre de cuello quirúrgico
- Cistectomía radical tipo Bricker

Cuando la uretra se encuentra gravemente lesionada presentando estenosis, divertículos o fístulas, se realizan intervenciones quirúrgicas encaminadas a su reconstrucción. Sin embargo éstas técnicas no han dado resultados satisfactorios en los pacientes lesionados medulares con fístulas de uretra comunicadas al exterior, ya que en el 64,7% de los casos recidivan y se precisa derivación urinaria<sup>1</sup>.

La primera opción de tratamiento es el cierre del cuello quirúrgico y colocación de sonda suprapúbica.

La siguiente elección de tratamiento es la cistectomía radical que se realiza

cuando se asocia uropatía obstructiva. La desviación urinaria, que revierte el flujo de orina de la vejiga, conectando los uréteres a un tramo de intestino, generalmente ileo terminal, es el método más eficaz. La continencia está asegurada mediante bolsa colectora permanente que se adhiere a los bordes del estoma. Su principal complicación es la estenosis en un 30% de casos.

## 10. Decisión y discusión

En nuestro caso se practicó Cistectomía radical y derivación urinaria tipo Bricker, por la afectación vesico-ureteral.

Precisó posterior nefrolitotomía derecha en 2014 con las siguientes complicaciones: Shock séptico con fallo multiorgánico de origen renal.

Las fistulas son comunicaciones anormales, bien entre órganos internos o entre un órgano y la superficie corporal. Cuando asientan en el tracto urinario inferior pueden ser vesicales o uretrales.

Las más frecuentes encontradas en los pacientes lesionados medulares son las uretrales, bien internas o comunicadas al exterior.

La derivación urinaria se considera la mejor elección en los casos de lesión medular con fístula uretro-cutánea, uropatía obstructiva y úlceras por presión perineales, ya que preserva el tracto urinario superior, previene incontinencia inaceptable y permite la cirugía posterior de las escaras<sup>2</sup>.

Esta técnica es preciso realizarla en primer lugar, antes de actuar quirúrgicamente sobre las úlceras por presión, ante el nulo resultado del tratamiento quirúrgico inicial de las mismas.

## 11. Recomendaciones (Puntos clave)

La fístula peno-escrotal está relacionada con el sondaje vesical permanente. Su origen es la úlcera de decúbito que la sonda produce en la uretra posterior por el apoyo continuado de la misma, asociado a una posición incorrecta del pene. Se forma un absceso peri-uretral que eventualmente se

abre a través de la piel del escroto. El uso de cateterismos intermitentes y los cuidados posicionales con la sonda vesical, han disminuido considerablemente ésta complicación.

Las fístulas uretrales que comunican al exterior a través de la piel, produciendo pérdida de orina, lo suelen hacer extendiéndose hacia periné y/o fosas isquiáticas<sup>3,4</sup>.

La isquiectomía radical, que es una antigua técnica de tratamiento de las escaras isquiáticas, también favorece el desarrollo de fístulas y divertículos uretrales<sup>5</sup>.

La incidencia de fistulas peno-escrotales es poco conocida y se mencionó hasta un 21% en 1971.

## 12. Bibliografía

1. Secret CL et als. Urethral reconstruction in spinal cord injury patients. *J Urol*. 2003 Oct; 170(4Pt1):1217-21:
2. Bladder Management for Adults with Spinal Cord Injury. A Clinical Practice Guideline for Health-Care Providers. Consortium for Spinal Cord Medicine *J Spinal Cord Med*. 2006;29(5): 527–573.
3. Compendio de la Vejiga Neurógena Traumática. Editores J Salinas Casado, M Esteban Fuertes. 2010. ISBN 978-84-693-6471-0.
4. Lesión Medular Enfoque Multidisciplinario. Editorial Médica Panamericana S.A. 2010
5. Eltorai et als. Urinary fistulae after radical ischiectomies in surgery of ischial pressure sores. *Paraplejia* 1985 Dec;23(6): 379-85

# 18. Cateterismo vesical intermitente e incontinencia urinaria

*Sánchez Merino, José María\**; *Salvador de la Barrera, Sebastián\*\**;  
*Sánchez Rodríguez-Losada, Javier\**.

\*Servicio de Urología. \*\*Unidad de Lesionados Medulares.  
Hospital Universitario de A Coruña. A Coruña.

## 1. Título

Incontinencia urinaria en hombre de 43 años con hiperactividad neurogénica del detrusor y disinergia vesicoesfinteriana.

## 2. Motivo de la consulta

Incontinencia urinaria en paciente con vejiga neurógena que realiza autocateterismos intermitentes.

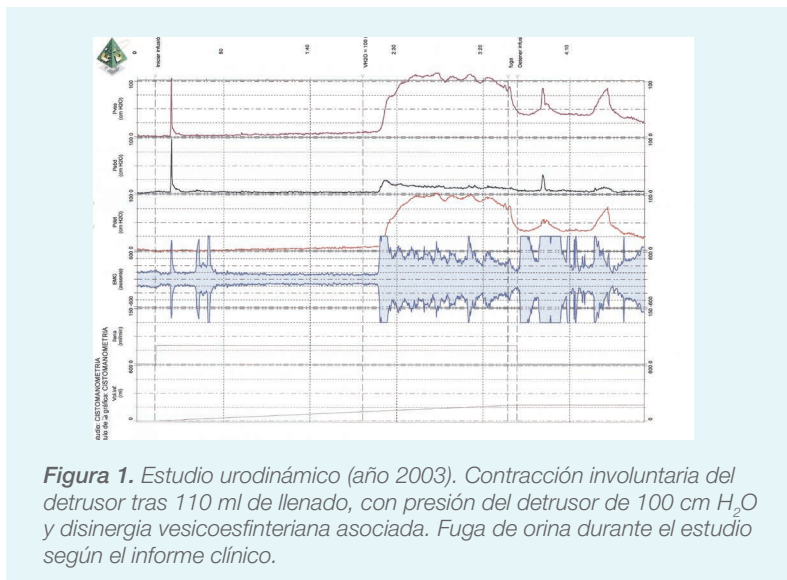
## 3. Antecedentes

Paciente de 43 años de edad con secuelas de paraplejía completa D12, producida durante un accidente laboral con precipitación el 14 de septiembre de 2001, con fractura D12-L1.

Como antecedente médico presenta hipertensión a tratamiento con un antagonista de los receptores de la angiotensina II. Como intervenciones quirúrgicas destacables figuran una artrodesis D12 en relación con su accidente laboral y el drenaje de un absceso en el glúteo derecho en el año 2010.

El paciente fue valorado por el Servicio de Urología del hospital correspondiente a su zona de residencia el 16 de mayo de 2003. En ese momento usaba colector urinario por pérdidas de orina continuadas. El paciente tomaba oxibutinina y realizaba autocateterismos intermitentes pero obtenía

orina en escasa cuantía. Se le realizó un estudio urodinámico (*figura 1*) con el hallazgo de contracción hiperrefléxica tras 110 ml de llenado, con presión del detrusor de 100 cm H<sub>2</sub>O, fuga de orina y disinergia vesicoesfinteriana asociadas. Se le recomendó seguir con oxibutinina y autocateterismos.



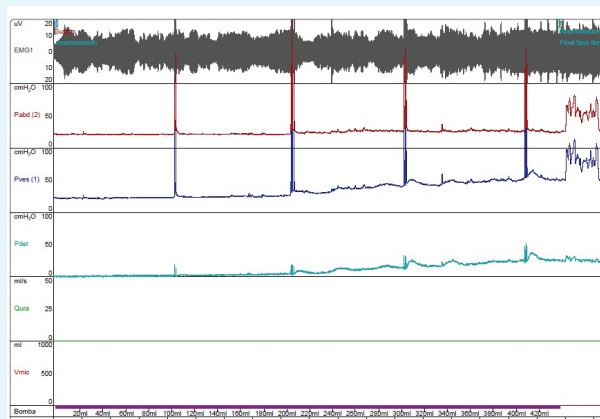
**Figura 1.** Estudio urodinámico (año 2003). Contracción involuntaria del detrusor tras 110 ml de llenado, con presión del detrusor de 100 cm H<sub>2</sub>O y disinergia vesicoesfinteriana asociada. Fuga de orina durante el estudio según el informe clínico.

A partir de diciembre de 2003 comienza el seguimiento en nuestro centro. El paciente continuaba el tratamiento con oxibutinina 5 mg/8 horas y autocateterismos cada 6 horas, obteniendo aproximadamente unos 250 ml de orina por sondaje. Refería tener episodios de incontinencia de orina, pero no deseaba ningún tratamiento adicional. El estudio del aparato urinario con ultrasonidos no mostraba alteraciones relevantes.

En el año 2007 se le realizó un nuevo estudio urodinámico (*figura 2*), bajo los efectos de la oxibutinina, en el que se observó una capacidad vesical de 436 ml, con hiperactividad neurogénica del detrusor. Presentaba, asimismo, disinergia vesicoesfinteriana.

En el año 2012 comienza a presentar más pérdidas de orina, a pesar de realizar autocateterismos cada 4-6 horas, asociados a un anticolinérgico oral. Se le realizó una cistomanometría de llenado, donde se objetivó un incremento de la hiperactividad del detrusor y fuga de orina asociada.

Deseaba someterse a un ensayo terapéutico con Onabotulinumtoxina A por las abundantes pérdidas urinarias y los problemas de boca seca con oxibutinina.



**Figura 2.** Estudio urodinámico (año 2007). Hiperactividad neurogénica del detrusor. Disinergia vesicoesfinteriana.

Se realizó la administración 200 UI de Onabotulinumtoxina A intradetrusoriana en mayo de 2013. Fue dado de alta al día siguiente, con oxibutinina 5 mg/8 horas los primeros 15 días. El paciente se mantuvo sin pérdidas urinarias los primeros 6 meses, con un incremento del volumen por sondaje sin asociarse con fugas de orina (consiguió pasar de 300 a 400 ml obtenidos por cada sondaje). En diciembre de ese año comenzó con pérdidas de orina entre sondajes, que realizaba cada 4-6 horas, iniciando el tratamiento con oxibutinina 5 mg/12 horas en lugar de la dosis completa para disminuir la sequedad de boca.

#### 4. Nivel funcional

Usuario de silla de ruedas para desplazamientos. Independiente para el cuidado personal y transferencias, en entorno adaptado. Independiente para autosondaje y manejo de esfínteres.

#### 5. Esfera sexual, miccional y defecatoria

- Los datos sobre la esfera sexual del paciente son desconocidos. El pa-

ciente se autocateteriza cada 4-6 horas, con pérdidas de orina entre sondajes. Utiliza un laxante VO y supositorio o microenema cada 48 horas para conseguir al menos una deposición cada 2-3 días/semana.

## 6. Exploración física

Exploración cardiopulmonar y abdominal sin hallazgos de interés. Ausencia de edemas en extremidades inferiores. A nivel neurológico: paraplejía T12, ASIA A. Reflejos bulbocavernoso y anal superficial presentes.

## 7. Exploraciones complementarias

En los estudios con ultrasonidos de aparato urinario durante el seguimiento presentaba una vejiga sin engrosamiento de su pared ni contenido litiásico, así como una glándula prostática bien delimitada de 28 x 34 x 29 mm; las vesículas seminales y los riñones no presentaban anomalías significativas.

## 8. Diagnóstico

- Secuelas de paraplejía D12.
- Vejiga neurógena.
- Hiperactividad neurogénica del detrusor.
- Disinergia vesicoesfinteriana.
- Incontinencia urinaria.

## 9. Opciones de tratamiento

Al paciente se le plantea un nuevo ensayo terapéutico con Onabotulinumtoxicina A, para el tratamiento de la incontinencia de orina, dado el fracaso y los efectos secundarios del tratamiento oral con anticolinérgicos.

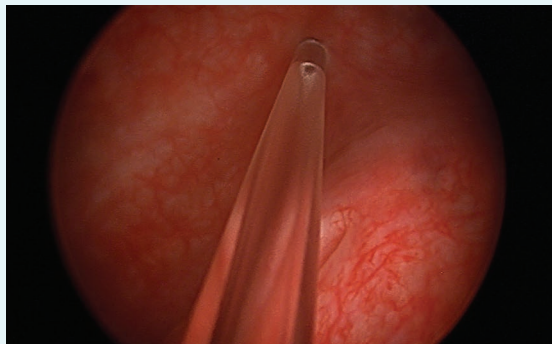
## 10. Decisión

Se trata de un paciente con una lesión medular por encima del centro sacro de la micción y por debajo del núcleo pontino, que se manifiesta en el estudio urodinámico como hiperactividad neurogénica del detrusor y disinergia vesicoesfinteriana. Presentaba un deterioro de la calidad de vida derivada de las fugas de orina no controladas con medicación oral.

En enero de 2015 el paciente fue sometido de nuevo a tratamiento con

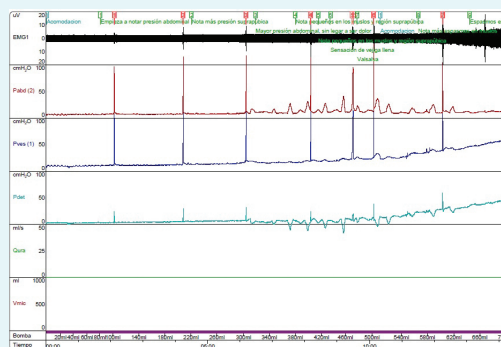


inyección intradetrusoriana de 200 UI de Onabotulinumtoxina A, en 30 puntos de inyección, evitando el trígono, sin complicaciones (*figura 3*). Se le dio el alta hospitalaria en 24 horas, con régimen de autocateterismos y oxibutinina 5 mg/12 horas la primera semana.



**Figura 3.** Inyección intradetrusoriana de Onabotulinumtoxina A. Se observa el orificio ureteral izquierdo en primer término.

Al mes de la intervención quirúrgica refería encontrarse satisfecho, completamente seco. Se le realizó un estudio urodinámico (*figura 4*), observando un aumento de la capacidad vesical, con buena acomodación hasta 500 ml de llenado. A partir de ese punto comienza a disminuir ésta.



**Figura 4.** Estudio urodinámico (año 2015), tras inyección detrusoriana de Onabotulinumtoxina A. Se observa un aumento de la capacidad vesical con respecto a estudios previos, con buena acomodación hasta 500 ml de llenado. Disinergia vesicoesfinteriana. Actividad peristáltica intestinal que provoca artefactos en la curva de presión detrusoriana.

## 11. Discusión

Los objetivos del tratamiento del paciente con vejiga neurógena son, por orden de prioridad, la conservación de la integridad del aparato urinario superior, el mantenimiento de la salud vesical, conseguir la continencia urinaria, restaurar todo o parte de la función del tracto urinario inferior y mejorar la calidad de vida<sup>1</sup>.

La hiperactividad neurogénica del detrusor secundaria a una lesión medular es debida a las contracciones espontáneas, involuntarias, del músculo detrusor durante la fase de llenado, pudiendo estar asociada a una reducción de la acomodación de la pared vesical y elevadas presiones de llenado. Todo ello puede dar como resultado el daño del aparato urinario superior<sup>2</sup>. Si la lesión neurológica se produce entre el núcleo pontino y los centros medulares de la micción se añadirá, además, disinergia vesicoesfinteriana. En estos pacientes el tratamiento va dirigido a la conversión de la vejiga en un reservorio pasivo de baja presión, a pesar del incremento resultante de la orina residual<sup>3</sup>. Un programa de autocateterismos intermitentes facilitará el vaciamiento vesical completo.

El estudio urodinámico es una prueba obligatoria para determinar el tipo de disfunción neurogénica del tracto urinario inferior. Aunque se considera un estudio invasivo, se suele asociar a una baja tasa de complicaciones. La cistomanometría de llenado cuantifica las asociadas a la función de llenado de la vejiga, aunque su valor disminuye cuando se usa aisladamente. Como posibles hallazgos patológicos se incluyen la hiperactividad del detrusor, la disminución de la acomodación del detrusor, la disinergia detrusor-esfínter, la sensación vesical anormal u otras sensaciones como las asociadas a la disreflexia autonómica y, por último, la presencia de incontinencia urinaria. Los estudios de presión-flujo permiten objetivar hallazgos patológicos como la hipocontractilidad o acontractilidad del detrusor, la disinergia detrusor-esfínter, incompetencia del mecanismo de cierre uretral y el residuo postmiccional elevado. La electromiografía asociada es la que va a permitir detectar una disinergia detrusor-esfínter y desórdenes de relajación del suelo pelviano. La videurodinámica combina la cistomanometría y los estudios presión-flujo con la imagen radiológica. Los posibles hallazgos patológicos incluyen todos los hallazgos descritos anteriormente y las anomalías morfológicas del

tracto urinario, con especial atención al reflujo vesicoureteral<sup>3</sup>. No obstante, en el caso que nos ocupa se consideró suficiente para el seguimiento la urodinámica convencional estacionaria combinada con pruebas de imagen ultrasonográficas.

De forma habitual la combinación de diferentes modalidades terapéuticas (por ejemplo, cateterización intermitente y tratamiento farmacológico) es la mejor manera de maximizar los resultados en el manejo de los pacientes con vejiga neurógena. Por otra parte, el tratamiento de la incontinencia urinaria es un importante factor para la rehabilitación del paciente, contribuyendo sustancialmente a la mejoría de la calidad de vida.

Los fármacos antagonistas de los receptores muscarínicos son el tratamiento de primera elección para los síntomas neurológicos. Son el tratamiento de primera línea dado que reducen la hiperactividad del detrusor, incrementan la capacidad vesical y reducen los episodios de incontinencia asociados a la hiperactividad neurogénica del detrusor por inhibición parasimpática. Secundariamente ayudan a prevenir el daño del tracto urinario superior. No obstante, las respuestas a este tipo de tratamiento son variables<sup>1</sup>. Los pacientes neurológicos pueden precisar dosis más altas de antimuscarínicos o una combinación de ellos, en comparación con los pacientes con hiperactividad del detrusor de etiología no neurológica. De cualquier manera, los fármacos antimuscarínicos no están exentos de una alta incidencia de efectos adversos, que pueden llevar a abandonar el tratamiento<sup>3</sup>. La oxibutinina, el trospio y la tolterodina son una terapia efectiva y bien establecida. En general, son bien tolerados y seguros, incluso a largo plazo. Dados sus diferentes perfiles de tolerancia, se debe probar con otro antimuscarínico en caso de efectos adversos o efecto terapéutico insuficiente. La solifenacina parece presentar resultados similares a los anteriores antimuscarínicos en la vejiga neurógena secundaria a lesión medular traumática y esclerosis múltiple, no así en el caso de la enfermedad de Parkinson. Por último, no hay suficiente evidencia para el uso de fesoterodina en vejiga neurógena<sup>1</sup>.

Recientemente se ha sumado un nuevo grupo terapéutico para el tratamiento de la vejiga hiperactiva, el de los agonistas de los receptores adrenérgicos  $\beta_3$ , pero la experiencia clínica en pacientes neurológicos es limitada en el momento actual<sup>1</sup>.

Aunque el tratamiento actual para mejorar la fase de llenado incluye como primera opción los fármacos de acción anticolinérgica, desafortunadamente con esta modalidad de tratamiento la hiperactividad reaparece casi inmediatamente después de suspender el tratamiento. Además, algunos pacientes no toleran la medicación anticolinérgica o no responden adecuadamente. En estas circunstancias Onabotulinumtoxina A es una alternativa efectiva<sup>2</sup>. Onabotulinumtoxina A, producida por el germen gram positivo anaeróbico *Clostridium botulinum*, actúa a nivel de las terminaciones nerviosas presinápticas, inhibiendo la liberación de acetilcolina y paralizando la actividad neurológica, pero los efectos no son permanentes, por lo que se precisa de reinyecciones. Esto es debido a que las terminaciones nerviosas regeneran su capacidad de producción de acetilcolina y recuperan la funcionalidad en un periodo de 3 a 9 meses<sup>2</sup>. Las inyecciones repetidas no parecen perder su eficacia. La debilidad muscular generalizada es un efecto adverso ocasional. Los estudios histológicos no han demostrado cambios ultraestructurales después de la inyección<sup>3</sup>.

En un estudio retrospectivo en una cohorte de 70 pacientes con lesión medular estable, sometidos a inyección intradetrusoriana de 300 UI de Onabotulinumtoxina A, ésta aumentó significativamente la capacidad vesical cistomanométrica, el volumen vesical previo a la primera onda de hiperactividad neurogénica y el residuo posmiccional. Se observó una disminución con tendencia hacia la significación estadística de la presión máxima miccional del detrusor y el flujo miccional máximo. No varió significativamente la acomodación vesical ni el índice de resistencia uretral. El aumento de la capacidad vesical se mantuvo en el 50% de la muestra más de 32 meses. La edad, el sexo, el tratamiento anticolinérgico y la antigüedad de la lesión no mostraron influencia respecto al aumento de la capacidad vesical. La sonda a permanencia fue el único factor negativo estadísticamente significativo<sup>4</sup>.

Los autocateterismos o cateterismos por terceros es el patrón oro de tratamiento en pacientes neurourológicos que no pueden vaciar de manera efectiva la vejiga<sup>3</sup>. La frecuencia de cateterismos es de 4-6 por día, y el diámetro de catéter más frecuentemente usado oscila entre 12-16 Fr. Idealmente, el volumen vaciado tras cada cateterismo no debe exceder los 400-500 mL<sup>1</sup>. No obstante, existen casos en los que no es posible el autocateterismo ni las cir-

cuantancias familiares o sociales hacen posible que sea asistido por terceros. En éstos, puede ser necesario recurrir a otras alternativas al sondaje vesical intermitente, como puede ser la esfinterotomía, con resultado de incontinencia urinaria permanente pero con preservación del aparato urinario superior. Estos casos se pueden manejar posteriormente con dispositivos externos, como colectores tipo condón. Por último, el sondaje vesical permanente y, en menor medida, la cistostomía suprapúbica se asocian con un mayor grado de complicaciones así como un aumento del riesgo de infección del tracto urinario inferior. Ambos procedimientos deberían, por lo tanto, ser evitados en la medida de lo posible<sup>1</sup>.

Finalmente, otras alternativas terapéuticas cuando los tratamientos anteriores han fracasado incluyen la ampliación vesical, la miomectomía del detrusor, la rizotomía dorsal con o sin estimulación de raíces sacras anteriores (SARS) en lesiones completas y la neuromodulación sacra en lesiones incompletas. La derivación urinaria, continente o no, estaría indicada en aquellos casos de vejigas pequeñas, contraídas y escasa o nula acomodación<sup>1</sup>.

En nuestro caso, un paciente joven con lesión medular, hiperactividad neurogénica del detrusor, disinergia vesicoesfinteriana e incontinencia urinaria, se consideró como primera opción para conseguir la continencia urinaria, preservando la función del aparato urinario superior, el tratamiento conservador que incluyese un programa de autocateterismos. Dado que los anticolinérgicos no fueron bien tolerados se optó por la inyección de toxina botulínica como siguiente escalón terapéutico, con buen resultado tanto en relación con los parámetros urodinámicos como de calidad de vida.

## 12. Recomendaciones

- La hiperactividad neurogénica del detrusor es la principal causa de incontinencia urinaria en los pacientes con una lesión medular. La presencia de disinergia vesicoesfinteriana incrementa el riesgo de deterioro renal debido a la obstrucción funcional que ocasiona.
- El tratamiento inicial de la hiperactividad neurogénica del detrusor son los

agentes anticolinérgicos, que actúan sobre los receptores muscarínicos vesicales. Sin embargo, este tratamiento no siempre es eficaz. Además, está asociado a la aparición de efectos secundarios, especialmente sequedad de boca y estreñimiento.

- La inyección intradetrusoriana de Onabotulinumtoxina A es una alternativa para el tratamiento de los pacientes con hiperactividad neurogénica del detrusor en los que el tratamiento anticolinérgico no ha sido efectivo o fue mal tolerado. No obstante, aunque se ha demostrado su eficacia tanto clínica como urodinámica, los resultados presentan gran variabilidad.

### 13. Bibliografía

1. Blok B, Pannek J, Castro-Diaz D, del Popolo G, Groen J, Gross T, et al. Guidelines on Neuro-Urology. European Association of Urology; 2015. Disponible en: <http://www.uroweb.org/guidelines/online-guidelines/>. Acceso: abril 2015.
2. Mehta S, Hill D, McIntyre A, Foley N, Hsieh J, Ethans K, et al. Meta-Analysis of Botulinum Toxin A Detrusor Injections in the Treatment of Neurogenic Detrusor Overactivity After Spinal Cord Injury. *Arch Phys Med Rehabil*. 2013 Aug;94(8):1473-81. PMID: 23632286.
3. Stöhrer M, Blok B, Castro-Diaz D, Chartier-Kastler E, Del Popolo G, Kramer G, et al. EAU guidelines on neurogenic lower urinary tract dysfunction. *Eur Urol*. 2009; 56 (1): 81-8. PMID:19403235.
4. Gutiérrez-Martín P, Vírseda-Chamorro M, Salinas Casado J, Gómez-Rodríguez A, Esteban-Fuertes M. Factores que influyen en los resultados urodinámicos de la toxina botulínica en el tratamiento de la hiperactividad neurogénica. *Actas Urol Esp*. 2015 Jan 9. doi: 10.1016/j.acuro.2014.11.005. PMID: 25582926. En imprenta.

# 19. Infección de orina por sondaje permanente

*Espinosa Quirós, Juan Ramón\**; *Madurga Patuel, Blanca\*\**.

\*Unidad de Lesionados Medulares. Servicio de Rehabilitación y Medicina Física.

\*\*Unidad del Suelo Pélvico. Servicio de Urología.

Hospital Universitario Puerta del Mar. Cádiz

## 1. Título

Paciente varón de 34 años de edad, con tetraplejía de nivel C7 (lesión medular grado A en la escala de deficiencia de ASIA) y vejiga neurógena, que presenta infecciones del tracto urinario de repetición.

## 2. Motivo de la consulta

Paciente que es remitido a nuestra Unidad de lesionados medulares, procedente del Centro de recuperación de minusválidos físicos del IMSERSO de San Fernando, donde realiza un programa de rehabilitación laboral.

Presenta infecciones del tracto urinario de repetición, siendo portador de sonda vesical permanente desde hace dos años.

Se plantea al paciente su ingreso en la Unidad para valoración completa, clínica y mediante estudios complementarios.

El objetivo es comprobar el estado del tracto urinario superior y el sistema vesico-esfinteriano y proponer al paciente la retirada del catéter vesical permanente, reeducándolo en la técnica del cateterismo intermitente, como método de vaciado vesical.

## 3. Antecedentes

El día 13/07/2011 sufre un traumatismo cervical al zambullirse en la playa, produciéndose fractura-luxación vertebral C5-C6 con lesión medular

completa de nivel C7 grado A de ASIA. Fue intervenido quirúrgicamente el mismo día, realizándose fijación quirúrgica vertebral C5-C6 por vía anterior.

Ha presentado varias infecciones urinarias en los dos últimos años.

Tratamiento farmacológico actual: Baclofeno oral. Bisacodilo y glicerina rectal.

#### 4. Nivel funcional

Nivel funcional C7. Independiente para comida y dependiente parcial para vestido y transferencias.

Desplazamientos en silla de ruedas en trayectos cortos, que el paciente autopropulsa. Uso de silla con motor eléctrico para la mayor parte de desplazamientos.

#### 5. Esfera sexual, miccional y defecatoria

- Sexual: Refiere erecciones espontáneas y al estímulo local. Anorgasmia. No relaciones sexuales.
- Miccional: Portador de sonda vesical permanente desde hace 2 años. Previamente realizaba cateterismo intermitente limpio, que abandonó por indicación del facultativo de familia tras presentar una infección del tracto urinario. Refiere que con frecuencia presenta infecciones que requieren tratamiento antibiótico.
- Defecatoria: Defeca cada 24-48 horas, con supositorio de glicerina y Bisacodilo.

#### 6. Exploración física

Paciente con buen estado general, consciente, orientado y colaborador. Portador de sonda vesical permanente.

Exploración por aparatos sin alteraciones valorables.

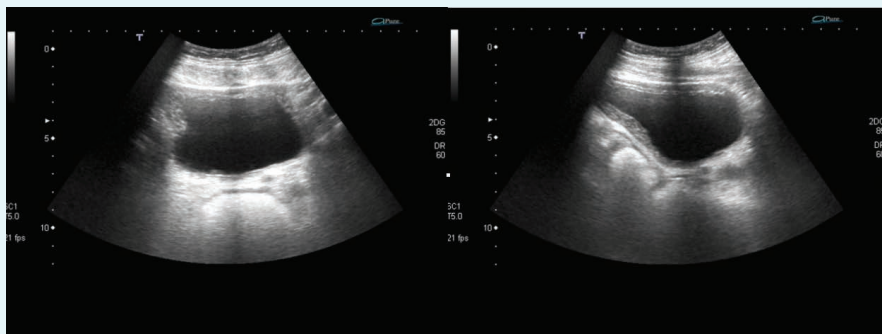
Neurológica: Sensibilidad: Dolorosa táctil: Conservada hasta nivel C6.



Disminuida territorio C7. Analgesia distal. ROT: Bicipital es ++ bilateral. Tricipitales: + bilateral. Patelares y aquileos: +++. Plantar extensor bilateral. Balance muscular: Flexores de codo, extensores de muñeca: 5 bilateral. Extensor de codo: D: 4 bilateral. Distal: 0 bilateral. Reflejos vesicoesfinterianos presentes. Sensibilidad anal abolida. No contracción voluntaria del esfínter anal.

## 7. Exploraciones complementarias

- a. **Laboratorio:** Hemograma, coagulación y bioquímica, incluyendo aclaramiento de creatinina dentro de límites normales. Sistemático de orina sin hallazgos valorables.
- b. **Urocultivo:** Se aísla *E. coli*.
- c. **Pruebas de imagen:**
  - Ecografía renal y vías urinarias (*figura 1*): Los riñones presentan tamaño, morfología y localización normal. Se aprecia grosor cortical normal y uniforme, con buena diferenciación corticomedular y corticosinusal. No se observan signos de ectasia en la vía urinaria. Vejiga urinaria repleccionada con engrosamiento difuso de su pared con trabeculación de la misma en el contexto de vejiga neurógena hiperactiva.



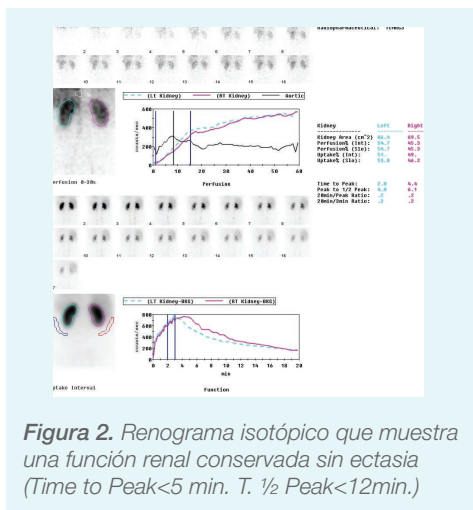
*Figura 1. Vejiga repleccionada con pared engrosada y trabeculada, signos de vejiga neurógena hiperactiva.*

- Hígado, páncreas y bazo sin hallazgos. Vesícula alitiásica y vía biliar de calibre normal.

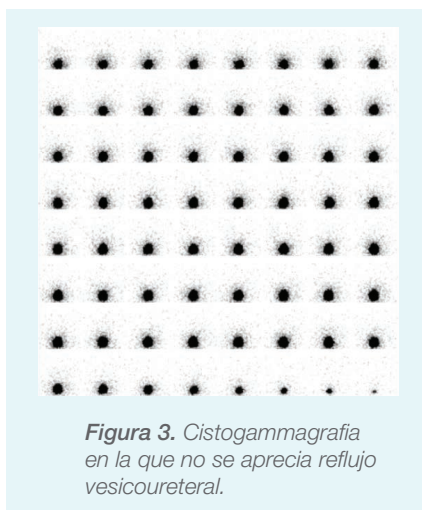
### d. Pruebas funcionales:

1. Estudio isotópico renal y vesical (*figuras 2,3*).

- Indicación: Estudio funcional renal y cistogammagrafía por vejiga neu-rógena.
- Renograma basal y aclaramiento plasmático (Tc99m.MAG3)  
Técnica: Estudio morfo-funcional renal realizado con 259 MBq de 99mTc-MAG3 (Tecnecio-99m-Mercaptoacetiltriglicina) en proyección posterior, durante 20 minutos de adquisición y determinación del aclaramiento plasmático por el método de una sola extracción de Russell. Hallazgos: Riñones de situación, tamaño, morfología y función dentro de la normalidad. Sin datos de ectasia en el momento actual. Aclaramiento de 99mTc-MAG3 = 240 ml/min. Aclaramiento normalizado = 185 ml/min/1.73m<sup>2</sup>.
- Cistografía radioisotópica directa, que no muestra evidencia de re-flujo vesicoureteral, tras la administración mediante catéter vesical de 400 cc de solución salina marcada, alcanzándose una presión superior a 50 cc. de agua.
- Conclusión: Riñones con función conservada sin datos de ectasia pie-localicial. Sin evidencia de reflujo vesicoureteral.



**Figura 2.** Renograma isotópico que muestra una función renal conservada sin ectasia (Time to Peak < 5 min. T. 1/2 Peak < 12 min.)



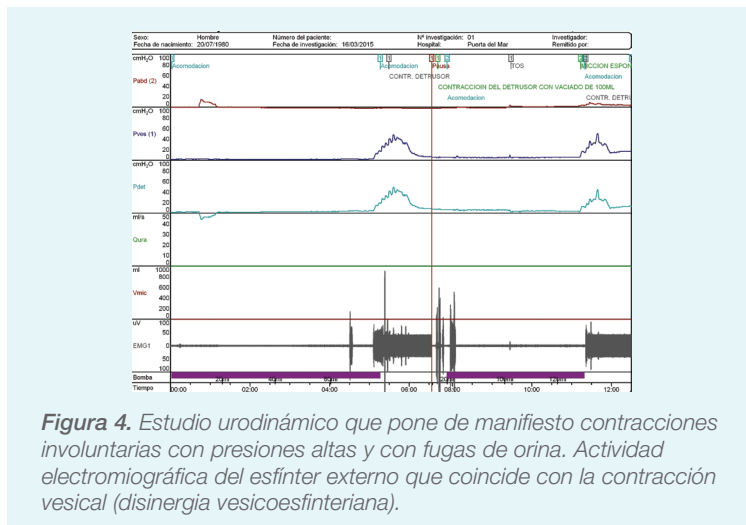
**Figura 3.** Cistogammagrafía en la que no se aprecia reflujo vesicoureteral.

## 2. Estudio urodinámico (figura 3).

- Cistomanometría: Capacidad cistomanométrica de 300 cc. A los 80 cc. de llenado contracción involuntaria del detrusor que coincide con la actividad electromiográfica del esfínter externo, con escasa fuga de

orina. Seguimos con el llenado y a los 60 cc vuelve a aparecer otra contracción de 80cm de agua seguida de fuga y paramos el estudio.

- Estudio presión-flujo: se vacía con cateterismo un residuo de 300 cc., ya que el paciente no consigue vaciar su vejiga espontáneamente.
- Conclusión: Detrusor hiperactivo neurológico. Disinergia vesicoesfinteriana.



## 8. Diagnósticos

- Tetraplejía nivel C7 grado A de ASIA.
- Infecciones de repetición del tracto urinario.
- Vejiga neurológica hiperactiva.
- Disinergia vesicoesfinteriana.

## 9. Opciones de tratamiento

- Antimuscarínicos + cateterismo intermitente limpio
- Agonistas selectivos beta-3 + cateterismo intermitente limpio
- Inyección toxina botulínica tipo A intradetrusor + cateterismo intermitente limpio
- Antimuscarínicos o agonistas beta-3 o toxina botulínica tipo A intradetrusor + esfinterotomía + colector penneano y/o absorbentes.

## 10. Decisión

Tras la realización del estudio analítico y las exploraciones complementarias, se decide iniciar tratamiento con antimuscarínicos (fesoterodina 4 mg/24 h.) + cateterismo intermitente limpio, ya que consideramos, que por una parte debemos actuar sobre la hiperactividad del detrusor, para reducir las presiones vesicales y aumentar en lo posible la capacidad vesical y por otra, conseguir un vaciado completo mediante el cateterismo intermitente limpio, minimizando el riesgo para el tracto urinario superior.

Aunque presenta un urocultivo positivo a *E. coli* y dada la ausencia de sintomatología, se decide no instaurar tratamiento antibiótico específico.

Se debe tener en cuenta, que es importante que el paciente pese a ser tetrapléjico, tiene un nivel funcional que le permite poder realizar el autosondaje.

Transcurridos tres meses, volveremos a reevaluar al paciente.

En función de la aparición o no de nuevas infecciones del tracto urinario, manejo del cateterismo intermitente limpio, incontinencia entre sondajes, tolerancia al colector de orina y comprobación del estado del tracto urinario superior, valoraremos si continuar igual o plantearnos en el orden expuesto, las otras opciones de tratamiento.

## 11. Discusión

La infección del tracto urinario, es la complicación más frecuente y la mayor causa de morbilidad en la vejiga neurógena<sup>1,2</sup>.

Es importante distinguir entre colonización bacteriana e infección urinaria. Siguiendo las directrices de la Asociación Europea de Urología (EAU)<sup>3</sup> los pacientes con colonización bacteriana no deben ser tratados, incluso si realizan cateterismo intermitente

Se considera infección del tracto urinario, cuando el paciente presenta signos, como síndrome febril, cambios en el aspecto de la orina, aumento de espasticidad, escalofríos o cambios en el comportamiento vesical. En el

estudio analítico debe existir leucocituria, piuria y el urocultivo debe contener más de 100.000 UFC/c.

En la infección del tracto urinario, se debe instaurar tratamiento empírico inicialmente y específico posteriormente una vez conocido en antibiograma<sup>1</sup>.

Ya que las infecciones del tracto urinario del paciente con vejiga neurógena se consideran de riesgo, no se aconsejan los tratamientos con antibióticos en forma de unidosis. Es por lo que el tratamiento antibiótico se debe mantener de 7 a 10 días, dependiendo de las características de la infección.

La aparición de infecciones recurrentes del tracto urinario en el paciente con vejiga neurógena, debe hacernos sospechar que puedan existir deficiencias en el funcionamiento vesical, tales como altas presiones durante el almacenamiento y la micción, residuo postmiccional o cálculos en la vejiga<sup>3</sup>.

Se acepta que la mejor prevención es conseguir un buen equilibrio vesicoesfinteriano, que debe incluir la reducción de las presiones vesicales durante el almacenamiento, baja resistencia al vaciado y que este sea completo, eliminando el residuo postmiccional<sup>2</sup>.

La terapia antimuscarínica (oxibutinina, tolterodina, trospium) se recomienda como primera línea de tratamiento de la vejiga hiperactiva asociado al cateterismo intermitente limpio como forma de vaciado vesical<sup>4</sup>.

Los agonistas selectivos beta-3 podrían ser considerados, cuando hay una respuesta deficiente a los antimuscarínicos o se produce intolerancia por los efectos secundarios, pero teniendo en cuenta que la evidencia científica actual solo se refiere a la vejiga hiperactiva, no existiendo para la vejiga neurógena.

El catéter vesical permanente como método de vaciado, no solo provoca un mayor número de infecciones sintomáticas en relación al uso del cateterismo intermitente limpio, sino que predispone al paciente a presentar mayor incidencia de litiasis vesical, cáncer de vejiga e incremento de las presiones del detrusor, aumentando el riesgo de deterioro del tracto urinario superior<sup>1</sup>.

Es importante mantener una micción regular y sin residuo postmiccional, ya sea mediante vaciado automático y/o cateterismo intermitente limpio y una ingesta aproximada de líquidos de 30 ml/kg peso corporal (2 l. para un peso de 70 Kg.)<sup>2</sup>.

Los pacientes deben ser instruidos en el manejo y los riesgos del cateterismo intermitente. Este debe realizarse con una técnica aséptica y el catéter debe ser estéril lubricado o hidrófilo y del nº 12-16<sup>5</sup>. El nº de sondajes será de 4-6 al día, ya que se debe garantizar que los volúmenes vesicales no sean superiores a 400 ml, para evitar la sobredistensión vesical y el estancamiento de la orina.

En cuanto a la profilaxis de la infección del tracto urinario en pacientes con vejiga neurógena, la terapia de acidificación de orina ha sido utilizada ampliamente, en un intento de prevenirlas, pero existe escasa evidencia científica para recomendar su uso<sup>5</sup>.

La inoculación directamente en la vejiga de *E. coli* patógenas, ha proporcionado algunos resultados positivos, aunque se debería esperar a disponer de más estudios, para poder recomendarlo como opción de tratamiento.

La profilaxis con antibióticos a dosis bajas a largo plazo, suele utilizarse para los pacientes con infecciones del tracto urinario recurrentes<sup>5</sup>, pero no suele reducir su frecuencia y puede aumentar la resistencia bacteriana.

En resumen, y en base criterios de la medicina basada en la evidencia, actualmente no se dispone de medidas preventivas que se puedan recomendar sin limitaciones para las infecciones del tracto urinario en pacientes con vejiga neurógena, debiendo analizarse cada caso de manera individual<sup>4</sup>.

Finalmente, en nuestra opinión las opciones de tratamiento siempre deben ir del lado más conservador hacia el más agresivo. En estos pacientes, las terapias deben ser consensuadas con el paciente y su entorno familiar, ya que en muchas ocasiones son pacientes dependientes. No podemos instaurar una terapia, por indicada que esté, si el propio paciente o su entorno no van a ser capaces de poder llevarla a cabo. Tenemos que disponer del tiempo suficiente

en nuestras consultas para poder analizar de forma individualizada a cada paciente y su entorno, para poder negociar el tratamiento que mejor se adapte a todas sus necesidades, y así mejorar, en lo posible, su calidad de vida.

## 12. Recomendaciones

- El primer objetivo en el tratamiento de la vejiga neurógena debe ser la preservación del tracto urinario superior<sup>3</sup>, por lo que es necesario un seguimiento periódico del paciente para asegurar que el manejo es el adecuado.
- La mejor prevención de la infección del tracto urinario en los pacientes con vejiga neurógena, es conseguir eliminar los factores de riesgo, reduciendo de las presiones vesicales durante el llenado y vaciado y que este sea completo<sup>2</sup>.
- El método ideal de vaciado es aquel que se realiza de forma automática, con residuos inferiores a 80 cc. y sin escapes intercurrentes, aunque sabemos que pocos casos reúnen estas condiciones.
- El cateterismo intermitente limpio se debe utilizar como el tratamiento estándar para los pacientes que no pueden vaciar la vejiga espontáneamente de forma eficaz.
- Siempre que sea posible, se debería evitar el uso de sonda vesical permanente y la sonda suprapúbica.
- La bacteriuria asintomática no debe ser tratada en la vejiga neurógena<sup>3,4</sup>.
- Aunque se han utilizado ampliamente distintos métodos terapéuticos de prevención en las infecciones del tracto urinario recurrentes en la vejiga neurógena, existe escasa evidencia científica para recomendar su uso<sup>4</sup>.

### 13. Bibliografía

1. Arlandis S, Barrera M.J., Benito J, Borau A, Esclarín A, Espinosa J.R., Esteban M., Fuentes M.A., Gonzalez Viejo M.A., Jauregui M.L., Ledesma L., Lopez M.L., Mendez J.L., Salvador de la Barrera S., Sanchez J. Manual sobre manejo clínico de la disfunción vesicouretral neurógena en la lesión medular. En Coloplast Productos Médicos S.A. Madrid. Ink Press; 2011 p. 140
2. Pannek J, Störer M, Blok B, Castro-Díaz D, Del Popolo G, Kramer G, Radziszewski P, Reitz A, Wyndaele JJ. Guidelines in Neurogenic Lower Urinary Tract Dysfunction. European Association of Urology, Ed. 2011.
3. Grabe M, Bjerklund-Johansen T-E, Botto H, et al; members of the European Association of Urology (EAU) Guidelines Office. Guidelines on Urological Infections. In: EAU Guidelines, edition presented at the 25th EAU Annual Congress 2010.
4. Blok B, Pannek J, Castro-Díaz D, del Popolo G, Groen J, Gross T, et al. Guidelines on Neuro-Urology. European Association of Urology; 2015.
5. v. Everaert K, Lumen N, Kerckhaert W, et al. Urinary tract infections in spinal cord injury: prevention and treatment guidelines. Acta Clin Belg 2009 Jul-Aug;64(4):335-40.



# 20. Trastorno cognitivo y lesión medular

*Benito Penalva, Jesús\*; Borau Duran, Albert\*\*.*

*\*Unidad de Lesionados Medulares. \*\*Unidad de Neurourología.*

*Institut Guttmann. Barcelona.*

## 1. Título

Hombre de 30 años de edad, afecto de paraplejía D4 ASIA A y secuelas de traumatismo craneoencefálico (TCE).

## 2. Motivo de la consulta

Valoración y manejo de su vejiga neurógena. Actualmente portador de sonda vesical permanente.

## 3. Antecedentes

En 2011 el paciente sufrió un accidente de tráfico. El paciente iba en bicicleta cuando tuvo una colisión contra un coche. Como resultado del accidente el paciente sufrió una lesión medular (paraplejía D4 ASIA A) y un traumatismo craneoencefálico.

Sin otros antecedentes médicos de interés previo a este accidente, el paciente presentó una fractura de D5-D6 con lesión medular y traumatismo craneal y facial. Aparte de las secuelas propias de la lesión medular, como consecuencia del TCE el paciente presenta secuelas cognitivas con afectación de la atención sostenida y de la capacidad mnésica y disfunción ejecutiva.

En cuanto a la medicación actual es la siguiente: Supositorio de bisacodilo cada 48h; supositorio de glicerina cada 48h; Valproato sódico 500 mg cada 12h.

## 4. Nivel funcional

Sin capacidad de marcha, precisa de una silla de ruedas manual para todos sus desplazamientos que maneja de forma independiente. Independiente para las actividades de la vida diaria y transferencias.

## 5. Esfera sexual, miccional y defecatoria

- Esfera sexual: Utiliza alprostadil inyectable para facilitar las erecciones.
- Esfera miccional: Inicialmente tras su accidente portador de sonda vesical permanente. Tras la retirada de la SVP, se inicia programa de cateterismos intermitentes. Cateterismos inicialmente realizados por enfermería, de forma progresiva los realiza el paciente de forma autónoma. Sin dificultades en la técnica del autosondaje presenta sin embargo problemas en el mantenimiento de unas normas para la correcta ingesta de líquidos y un número adecuado de cateterismos. Esto le condiciona varios episodios de retención urinaria con clínica de disreflexia (cefalea, hipersudoración e HTA) e infecciones del tracto urinario de repetición. Dichos problemas son secundarios a las secuelas cognitivas de su TCE. Se decide dejar con SVP hasta revaloración urológica para decidir la forma más segura de manejo de su vejiga neurógena.
- Esfera defecatoria: Evacuación regulada con ayuda de supositorio, masaje abdominal y tacto rectal.

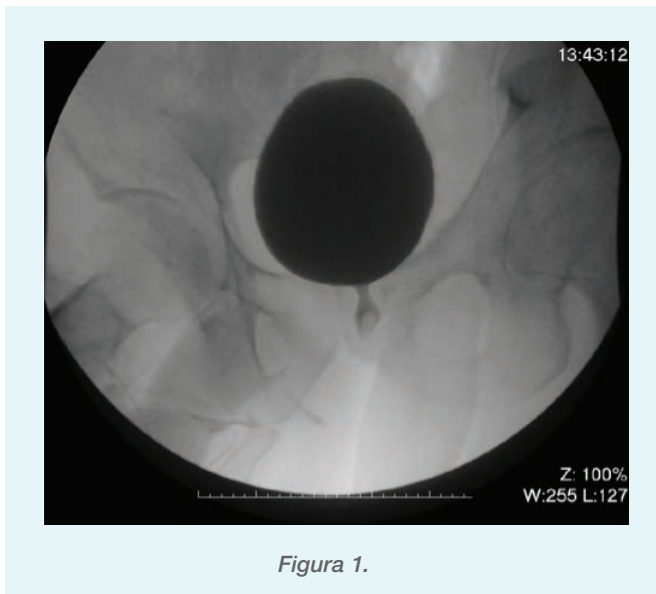
## 6. Exploración física

Afebril, buen estado general con tensión arterial de 120/70 y frecuencia cardiaca de 87 lpm. Integridad cutánea. Auscultación respiratoria con murmullo vesicular conservado y auscultación cardiaca con tonos rítmicos sin soplos. Abdomen blando y depresible, no doloroso, sin organomegalias apreciables y peristaltismo conservado. Genitales sin signos de orquitis ni lesiones apreciables. Aparato locomotor con balance articular libre. Neurológicamente el paciente está consciente y orientado, colaborador, sin cambios en su lesión medular (Paraplejia D4 ASIA A). Presenta una espasticidad leve de extremidades inferiores (Ashworth 1). A nivel de reflejos tiene una hiperreflexia de extremidades inferiores y los reflejos anal superficial y bulbocaver-

noso son positivos. En cuanto a la alteración cognitiva, persisten los déficits en relación a la atención, memoria y ejecución.

## 7. Exploraciones complementarias

- Laboratorio: Hemograma y bioquímica dentro de la normalidad.
- Urocultivo: Bacteriuria por *E. coli*.
- Ecografía abdominal: Vejiga de paredes lisas a 72 ml, sin cálculos, próstata pequeña, riñones homogéneos sin dilatación, sin litiasis ni masas, hígado homogéneo, vesícula alitiásica, páncreas y bazo normal.
- CUMS (*figura 1*): Vejiga de paredes lisas de buena capacidad, ausencia de RVU. Cuello infundibulizado y buena repleción de la uretra prostática. Esfínter cerrado, no micción a pesar de maniobras facilitadoras.



- Video-Eco-Urodinamia (*figura 2*): Reflejos anal y bulbocavernoso positivos. Sensibilidad abolida. Contracción anal voluntaria no presente. Detrusor hiperactivo de capacidad cistométrica inferior a 100 ml, con contracción no inhibida de más de 100 cm de agua. Disinergia y micción con flujo obstructivo (diagrama ICS en estudio presión-flujo).

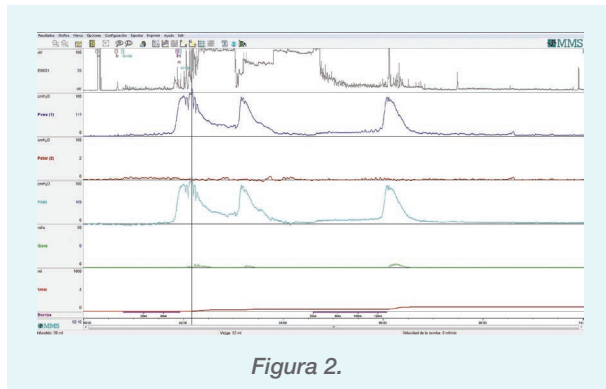


Figura 2.

## 8. Diagnóstico

Se trata de un paciente con hiperactividad neurógena del detrusor y disiner-gia vesicoesfinteriana obstructiva.

## 9. Opciones de tratamiento

- Cateterismo intermitente +/- anticolinérgicos
- Tratamiento farmacológico: Alfabloqueantes (alfuzosina, tamsulosina, silodosina)
- Inyección endoscópica de Toxina Botulínica en esfínter uretral externo<sup>1,2</sup>
- Esfinterotomía uretral externa endoscópica<sup>3</sup>
- Sonda vesical permanente o sonda suprapúbica

## 10. Decisión y discusión

Se decide realizar infiltración endoscópica con toxina botulínica (100 UI Onabotulinumtoxina A) en esfínter uretral externo. Tras la infiltración se deja una semana con sonda vesical permanente. Al retirar la sonda presenta micciones espontáneas/reflejas y utiliza un colector urinario. Presenta mayor facilidad en el vaciado vesical. Recibe seguimiento cercano en consultas externas con controles ecográficos.

En la decisión del tratamiento se ha tenido en cuenta la afectación cognitiva como secuela del TCE que acompaña a este caso de lesión medular. El tratamiento ideal recomendado sería que el paciente realizara los cateterismos de

forma autónoma con un control adecuado de la ingesta hídrica y un número y tiempo entre sondajes correcto. Este proceso se intentó anteriormente en un ambiente controlado, durante su fase inicial de rehabilitación, pero la falta de adhesión a dicho programa, con cuadros que incluso pusieron en riesgo su salud (disreflexia secundaria a retención urinaria) hizo que se desestimara esta opción de manejo de su vejiga neurógena.

La sonda vesical permanente no se considera una opción adecuada a largo plazo en paciente joven aunque recientemente y en otros países se recomienda el uso de la sonda permanente suprapúbica en pacientes masculinos con lesiones altas.

Dentro de las técnicas quirúrgicas posibles la infiltración de la toxina es la menos invasiva y no requiere ingreso hospitalario, por lo que se decidió esta opción inicialmente frente a la esfinterotomía uretral externa endoscópica.

Pero aproximadamente a los 6 meses tras la infiltración de la toxina botulínica, el paciente presenta cuadro de dificultad en el vaciado miccional acompañado de clínica de disreflexia (cefalea e hipersudoración).

Se realiza una nueva video-eco-urodinamia (*figura 3*) que objetiva: Reflejos positivos. Vejiga de capacidad y compliance disminuidas (150 ml), con detrusor hiperactivo y contracción no inhibida de 100 cm de agua. Sensación de micción simultánea a la contracción. Disinergia V-E. Flujo no valorable obstructivo de unos 10 ml/seg y 30 a 50 ml de volumen. ECO-VIDEO: cuello abierto persistente.

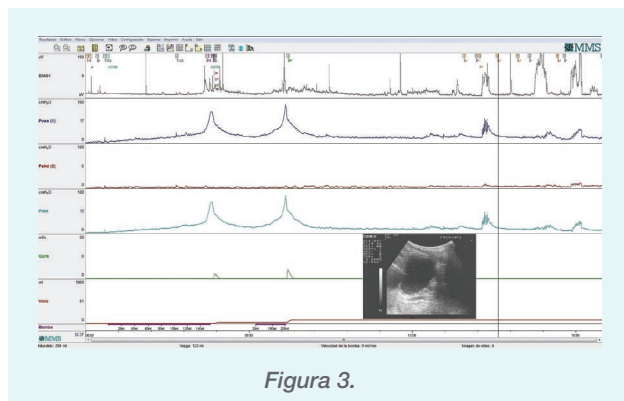
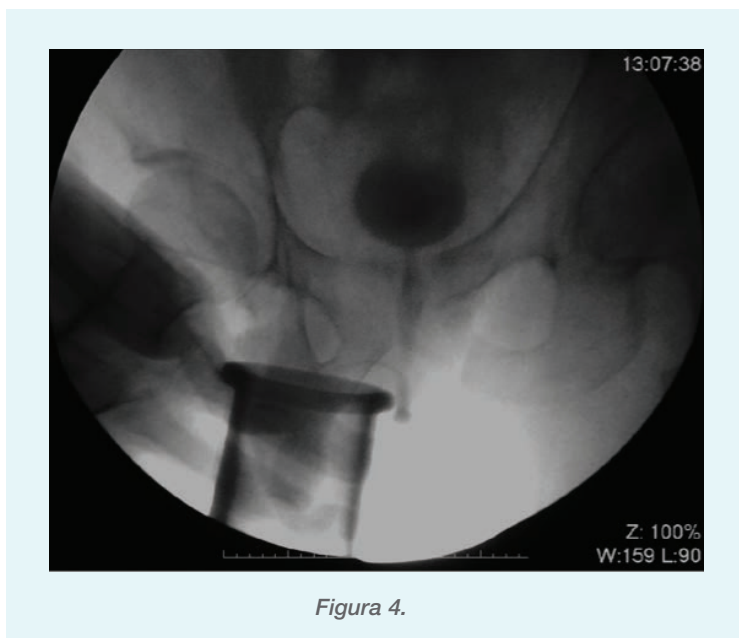


Figura 3.

Dada la dificultad en el vaciado miccional con la persistencia de la disiner-gia vesicoesfinteriana se plantea la posibilidad de repetir la infiltración de la toxina. Pero en este caso se decide junto al paciente y familiares una opción más permanente como la esfinterotomía uretral externa endoscópica. Dicho procedimiento se realiza sin incidencias y tras la retirada de la SVP se objetivan micciones reflejas/espontáneas, utilizando el paciente un colector urinario. Re-cibe seguimiento periódico en consultas externas con controles ecográficos y sin complicaciones urológicas recientes.

CUMS (*figura 4*) tras la esfinterotomía: Vejiga lisa que a escasa repleción, presenta micción espontánea, con buena apertura uretral. No reflujo. Residuo mínimo, que acaba de vaciar con leve percusión.



*Figura 4.*

## 11. Recomendaciones

La existencia de un traumatismo craneoencefálico concomitante a la lesión medular traumática es un hecho frecuente con una incidencia que según las fuentes varía entre un 24% y un 74%, con valores en nuestra población del 24%. Si bien la mayoría de estos TCE son leves y sin mayores

consecuencias, hay que considerar ese grupo de lesiones más severas en el que las secuelas tanto funcionales como cognitivas son posibles y que por lo tanto van a influir en la decisión de distintos aspectos en relación al manejo del paciente con una lesión medular. Por un lado, si el TCE añadido deja unos déficits funcionales que se suman a los propios de la lesión medular podemos encontrarnos con pacientes que por su lesión medular tendrían las extremidades superiores preservadas pero la afectación del TCE deja una afectación añadida que puede condicionar maniobras como el autosondaje. Por otro lado las secuelas cognitivo-conductuales pueden asimismo limitar nuestras opciones terapéuticas en el manejo de la vejiga neurógena.

Está claro que en el caso aquí presentado la opción del autosondaje intermitente, que sería nuestra primera opción en el caso de una lesión medular aislada, está limitada por las secuelas cognitivas que presenta el paciente. De esta forma es importante valorar al paciente globalmente y tener en cuenta estos aspectos cognitivo-conductuales que condicionaran nuestras opciones terapéuticas.

## 12. Bibliografía

1. Chen SL, Bih LI, Huang YH, Tsai SJ, Lin TB, Kao YL. Effect of single botulinum toxin A injection to the external urethral sphincter for treating detrusor external sphincter dyssynergia in spinal cord injury. *J Rehabil Med.* 2008 Oct;40(9):744-8.
2. Leippold T(1), Reitz A, Schurch B. Botulinum toxin as a new therapy option for voiding disorders: current state of the art. *Eur Urol.* 2003 Aug;44(2):165-74.
3. Bladder Management for Adults with Spinal Cord Injury: A Clinical Practice Guideline for Health-Care Providers. *The Journal of Spinal Cord Medicine.* 2006;29(5):527-573.

# 21. Prolapso de órganos pélvicos

*Bonillo García, Miguel Angel; Arlandis Guzmán, Salvador;  
Martínez Cuenca, Esther.*

Servicio de Urología Reconstructiva y Funcional. Servicio de Urología.  
Hospital Universitario y Politécnico la Fe. Valencia.

## 1. Título

Prolapso de órganos pélvicos.

## 2. Motivo de la consulta

La paciente acude en 2012 a nuestra sección de urología reconstructiva y funcional, remitida por la unidad de lesionados medulares, para valoración y estudio de una incontinencia urinaria (IU) en el contexto de lesión de cola de caballo hacía 2 años, tras haber fracasado la rehabilitación del suelo pélvico. No refiere infecciones urinarias de repetición ni otra manifestación clínica relevante.

## 3. Antecedentes

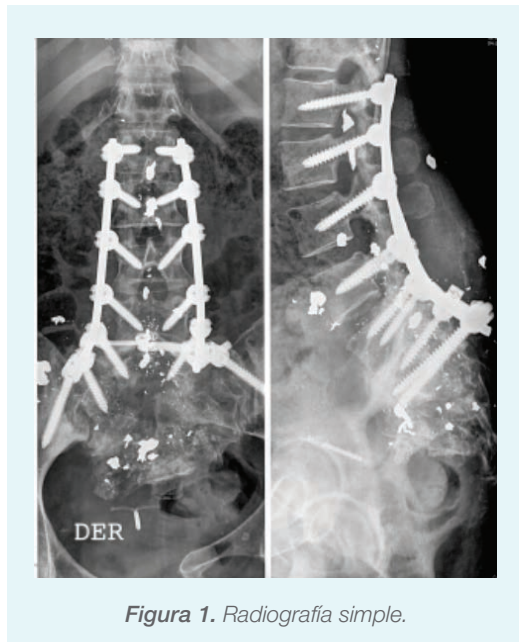
Mujer de 40 años que no refería alergias a medicamentos, presenta entre sus antecedentes médicos el haber sufrido un accidente de tráfico en 1987, con fractura pala iliaca izquierda y afectación del bazo, que precisó esplenectomía. En 2003 se realizó una herniorrafia umbilical sin incidencias.

En 2010 sufrió una agresión física (violencia de género) con herida arma blanca en abdomen y herida arma de fuego sacra con lesión parcial raíces cola caballo, por lo que fue sometida a diversas fijaciones ósea por parte de traumatología (*figura 1*).

Medicación Habitual:

- PREGABALINA 75 mg al día.
- CLONAZEPAM 0.5 mg 2 comprimidos al día.
- METAMIZOL a demanda.





*Figura 1. Radiografía simple.*

#### 4. Nivel funcional

Presenta cuadro clínico compatible con síndrome de cola de caballo. Entra en la consulta caminando con antiequino derecho y andador. Para trayectos cortos usa bastones. Sigue utilizando silla de ruedas para desplazamientos largos.

#### 5. Esfera sexual, miccional y defecatoria

- Encontramos que presenta una sintomatología miccional compatible con una vejiga neurógena, manteniendo la sensación de llenado. No obstante, debe realizar cateterismos limpios intermitentes (CLI)/6h, con residuos entre 100-500 mL, sin lograr micción refleja entre sondajes aunque si presenta escape de orina con esfuerzos moderados.
- De igual modo, sufre de un hábito defecatorio acorde con un intestino neurógeno con tono anal disminuido. Defeca con la ayuda de prensa abdominal sin patrón fijo con ayuda de laxantes y supositorios. Sensibilidad rectal disminuida. Sin incontinencia fecal.

- Sexualmente activa con dispositivo intrauterino como método anticonceptivo y se queja de áreas de sensibilidad disminuida en zona genital.

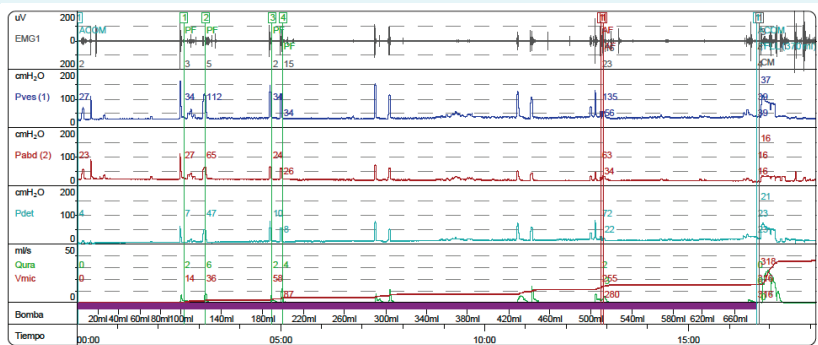
## 6. Exploración física

Constitución normal aunque ha engordado 15 kg en los últimos 12 meses. Sensibilidad perineal disminuida. Tono anal disminuido. Reflejo anal ausente. Reflejo bulbo-cavernoso ausente. Reflejo de la tos ausente. Control perineal negativo.

Trofismo vulvar adecuado sin alteraciones patológicas. Sensibilidad vulvar presente. Sensibilidad perianal ausente. Descenso periné. Hipotonía de los elevadores. Balance muscular según escala Oxford 1 con inversión orden perineal. Prolapso de órganos pélvicos (POP) (cistocele III, histerocele I, rectocele II).

## 7. Exploraciones complementarias

- **Estudio Urodinámico (Mayo 2010):** Incontinencia urinaria de esfuerzo secundaria a una probable incompetencia esfinteriana. Hipoactividad del Detrusor (*figura 2*).



*Figura 2. Estudio urodinámico.*

- Radiografía raquis lumbar (Abril 2010): Secuelas de fractura sacro y osteosíntesis (*figura 1*).

- **Tomografía Computarizada lumbosacra (Abril 2010):** No se objetivan colecciones pélvicas y se confirma que la tumoración en la proximidad de la región de la espina iliaca postero-superior derecha en relación con la barra derecha y el tornillo sacro derecho se encuentra proximal a la superficie cutánea. Esto podría contribuir a que se palpe una tumoración dura. Además en toda esta región existe un tejido que sustituye la densidad de la grasa subcutánea y que está en continuidad con el tejido blando que existe en toda la zona de defecto óseo en la porción central del sacro.
- **Ecografía Urológica (Abril 2012):** Unidades renales de tamaño correcto. Buena diferenciación corticomedular. No se aprecia dilatación pielocalicial ni litiasis ni lesiones ocupantes de espacio.
- **Urinocultivo:** Se aíslan >100.000 UFC-mL *E. coli* sensible a fosfomicina.
- **Analítica de sangre:** Sin hallazgos patológicos. Patrones de función renal conservados.

## 8. Opciones terapéuticas

- Reparación del compartimento anterior con malla de polipropileno.
- Mantener CLI y profilaxis antibiótica con FOSFOMICINA 500 mg.

## 9. Decisión

En Noviembre de 2012 se realiza corrección quirúrgica de prolapso anterior mediante malla de polipropileno anclada a ligamentos sacro-espinosos en su ramas inferiores, y al músculo obturador en su porción superior.

La paciente no presenta ninguna complicación durante el postoperatorio inmediato por lo que es dada de alta en las siguiente 48 horas.

Al mes de la intervención, tras tres semanas en las que la paciente aseguraba que había desaparecido la sensación de bulto en vagina y mejorado la IU, acude a revisión por reaparición de masa genital. La paciente admite hacer mucha fuerza para defecar, con prensa importante notando a la tercera semana desprendimiento de masa genital en el contexto de esfuerzo defecatorio. A la exploración clínica, se aprecia vejiga bien soportada con prolapso uterino y persistencia de incontinencia urinaria. Se remite al servicio

de Ginecología para colposacropexia laparoscópica y al personal de enfermería especializado para adiestramiento del uso del irrigador transanal.

Ginecología valora la paciente y le realiza ecografía vaginal (Septiembre 2014): útero polimiomatoso (2 miomas intramurales 2 y 1 cm). Ovarios mal identificados. Inicialmente mantienen una actitud conservadora con pesario, pero finalmente la paciente decide re-intervención quirúrgica. En Noviembre 14 se practicó histerectomía subtotal abdominal, anexectomía izquierda y colocación de malla para cervicosuspensión a pared abdominal anterior debido que no se pudo realizar procedimiento laparoscópico por la alteración anatómica del promontorio como secuela de traumatismo. La anatomía patológica de la pieza quirúrgica fue adenomiosis y leiomioma subseroso de 3,5 cm.

En la última revisión conjunta en Enero de 2015 de nuestra sección con ginecología, la paciente acude sin sensación de bulto actualmente ni ninguna complicación asociada a su vejiga neurógena. No obstante, la IU de esfuerzo se mantiene a pesar de las diferentes intervenciones quirúrgicas obligando a llevar 5- 6 absorbentes al día, por las noches se mantiene seca. No desea nuevas intervenciones quirúrgicas. Ausencia de infecciones urinarias, por lo que recomendamos que en caso de detección de bacteriurias asintomáticas, no deben ser tratadas.

No realiza prensa abdominal ni para la micción, gracias a la realización de 5 CLI al día, ni para defecar, 2 veces a la semana con ayuda de irrigación transanal (Peristeen®).

## 10. Discusión

El prolapso de los órganos pélvicos (POP) es una condición altamente prevalente en la población femenina, que empeora considerablemente la calidad de vida de aquellas que lo presentan. Su tratamiento quirúrgico sigue siendo un tema controvertido pues no existe un consenso entre las diferentes especialidades, principalmente entre ginecólogos y urólogos, de cuál es el mejor abordaje y sobre todo, en el uso o no de las mallas<sup>1</sup>. En la literatura encontramos una revisión sistemática reciente<sup>2</sup> que concluye que los mejores

resultados funcionales se obtienen con la colposacropexia, sobre todo en pacientes jóvenes con deseo gestacional, pero enfatizan que su uso ha de estar sopesado con los riesgos inherentes de la técnica (mayor tiempo quirúrgico, incremento de coste y reinserción actividad laboral más tardía).

Sin embargo, se encuentran muy pocos artículos donde se analicen las particularidades de esta condición en la población femenina con lesión medular<sup>3</sup>. Los únicos que hablan específicamente del prolapso genital asociado con lesiones neurológicas se refieren a excepcionales casos que se encuentran en los niños, especialmente en el recién nacido.

En adultos con lesión medular no se detalla una evidencia clara en la literatura, pero al igual que en la población general, se presupone que entre los principales factores de riesgo en la aparición del POP destacan la realización de forma crónica de maniobras de aumento de la presión abdominal y las lesiones de la musculatura del suelo pélvico<sup>4</sup>. En cuanto al papel de la alteración de la inervación del nervio pudendo no deja de ser controvertida. Si bien la inervación periférica juega un papel importante en el establecimiento de las estructuras de soporte perineal antes del nacimiento, su mantenimiento a partir de entonces probablemente dependa más de la coexistencia de otros factores de riesgo.

## 11. Recomendaciones

- Un aspecto fundamental, donde existe un mayor consenso, es la recomendación en el caso de aparición de POP en pacientes lesionados medulares, de disminuir las maniobras que aumenten la presión abdominal, bien vaciando la vejiga regularmente mediante CLI bien evitando el estreñimiento crónico mediante irrigador transanal. Esta recomendación es para nosotros de obligado cumplimiento como requisito previo a la reparación quirúrgica mediante mallas, para evitar el fallo de la técnica y prevenir la recurrencia.
- Finalmente, otro aspecto a destacar del caso clínico es que cuando nos planteemos corregir quirúrgicamente la IU en las pacientes con vejiga neurógena, el estudio urodinámico es imprescindible. La presencia de es-

capas de orina a bajas presiones abdominales hace que las técnicas habituales con mallas (retropúbicas o transobturatices), que dan un soporte uretral durante las maniobras de valsalva, no sean efectivas y aumenten el riesgo de erosión uretral. Esta IU requerirá técnicas que aumenten la resistencia uretral como el uso de cabestrillos suburetrales con fascia autóloga y un esfínter urinario artificial, si fracasa, que ofrecerán una mayor resolución del cuadro aunque con riesgo de tener que realizar CLI para vaciado completo de la vejiga<sup>5</sup>.

## 12. Bibliografía

1. Dällenbach P. To mesh or not to mesh: a review of pelvic organ reconstructive surgery. *Int J Womens Health*. 2015; 7: 331-43.
2. Maher C. Surgical management of pelvic organ prolapse in women. *Cochrane Database Syst Rev*. 2013; 30:4.
3. Ruffion A, Chartier-Kastler E. Particularités du prolapsus genital de la blessée médullaire. *Progrès en Urologie*. 2007; 17: 440-441.
4. Giarenis I. Prevention and management of pelvic organ prolapse. *F1000 Prime Rep*. 2014; 6: 77.
5. Urinary incontinence in neurological disease. Management of lower urinary tract dysfunction in neurological disease. NICE clinical guideline 148 guidance. 2012. 20.

# 22. Vejiga neurógena e hiperplasia benigna de próstata

*Sánchez Merino, José María\**; *Salvador de la Barrera, Sebastián\*\**;  
*Sánchez Rodríguez-Losada, Javier\**.

\*Servicio de Urología. \*\*Unidad de Lesionados Medulares.  
Hospital Universitario de A Coruña. A Coruña.

## 1. Título

Hiperplasia benigna de próstata en paciente de 82 años con tetraplejía incompleta por mielopatía compresiva cervical.

## 2. Motivo de la consulta

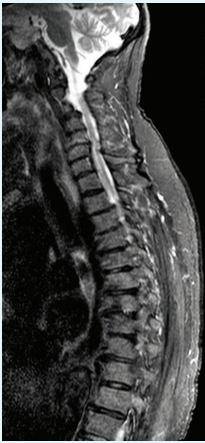Se trata de un paciente de 82 años con tetraplejía incompleta ASIA D, en retención urinaria, con múltiples intentos de reeducación vesical con cateterismo vesical intermitente durante su ingreso en la Unidad de Lesionados Medulares por tetraplejía incompleta por mielopatía compresiva cervical, no lográndose por crecimiento prostático y hematurias recurrentes. Finalmente se procede al alta hospitalaria con sonda vesical permanente, a la espera de reingreso para intervención quirúrgica programada de hipertrofia prostática benigna.

## 3. Antecedentes

El paciente acudió al Servicio de Urgencias a principios de 2014 por cuadro de pérdida de fuerza en los dedos de la mano izquierda e imposibilidad para flexionar la rodilla izquierda. Relataba dificultad miccional desde el día anterior. Al ingreso se procedió a sondaje ante la sospecha de retención urinaria, confirmándose ésta. Al día siguiente del ingreso el paciente notó menos fuerza en el miembro inferior derecho. Negaba dificultad para deglutir, hablar o respirar y no presentaba alteraciones cognitivas.

No presentaba antecedentes personales de interés salvo artroplastia total de cadera por coxartrosis derecha en Junio de 2009 y gonartrosis bilateral.

Se realizó resonancia magnética nuclear (*figura 1*) de todo el neuroeje, objetivándose importante estenosis central del canal medular a nivel cervical, con afectación medular secundaria, compatible con mielopatía compresiva.



*Figura 1. Resonancia magnética nuclear de columna cervical y dorsal. Cambios degenerativos en todos los segmentos cervicales, que provocan una importante estenosis central del canal con alteración de la señal en el cordón medular subyacente, compatible con mielopatía compresiva.*

Desde un punto de vista neurológico el paciente estaba consciente y en alerta, con funciones superiores preservadas. No presentaba alteraciones de los pares craneales. Los signos meníngeos eran negativos. La exploración neurológica inicial mostraba un síndrome medular con nivel sensitivo C4, motor C7, ASIA D.

#### 4. Nivel funcional

El paciente realiza la marcha con ayuda de un andador y apoyo en ambos brazos; come solo y es dependiente parcial para actividades de cuidado personal, aseo y vestido.

#### 5. Esfera sexual, miccional y defecatoria

- El paciente, que vivía con su esposa de 81 años, desde un punto de vista de la esfera sexual no demandaba ningún tipo de tratamiento, tanto previa



como posteriormente al ingreso. En el momento actual el paciente presenta un hábito defecatorio regular sin tratamiento, con una deposición diaria.

- En cuanto a la retención urinaria, se intentó reeducación vesical durante el ingreso mediante la práctica de cateterismos intermitentes, no siendo posible por la dificultad atribuible al crecimiento prostático, así como a la presencia de infección urinaria por *Escherichia coli* y *Pseudomona aeruginosa*, por lo que se optó por el sondaje permanente inicialmente.
- Se instauró el tratamiento con un inhibidor de la 5- $\alpha$ -reductasa para intentar reducir el tamaño prostático y retomar los cateterismos vesicales intermitentes. Se desestimó el ensayo con un alfa-bloqueador dado el gran tamaño prostático, considerándose que no sería efectivo. Tras reiniciar los cateterismos, éstos se suspenden de nuevo por la aparición de hematuria macroscópica con necesidad de circuito de lavado por sonda vesical en varias ocasiones. En ningún momento el paciente presentó micciones voluntarias o incontinencia urinaria. Finalmente, es dado de alta hospitalaria con sonda vesical permanente, en espera de intervención quirúrgica por hiperplasia benigna de próstata, para reiniciar posteriormente el programa de autocateterismos en caso de que el paciente no lograra micciones voluntarias sin residuo postmiccional. Se desestimó realizar un estudio urodinámico previamente a la intervención quirúrgica dado que se consideró que aportaría escasa información dado que el paciente se encontraba con sondaje vesical permanente.

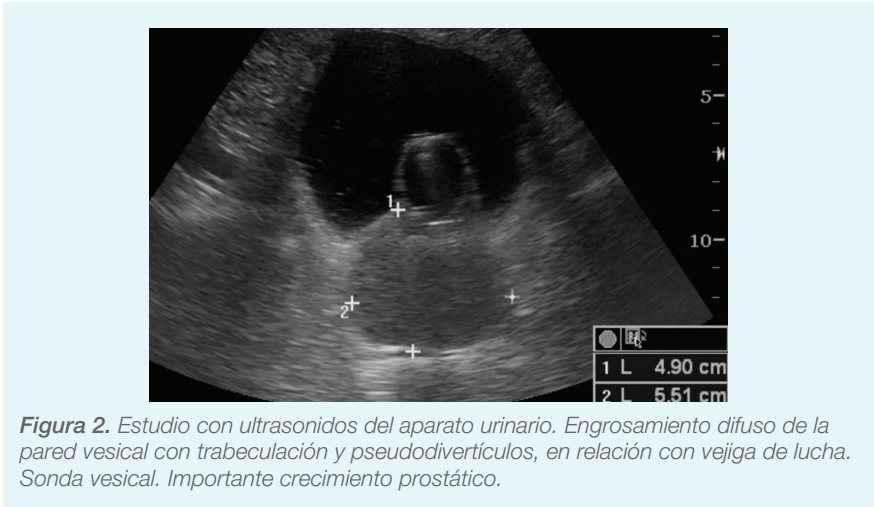
## 6. Exploración física

Actualmente el nivel neurológico es C5 sensitivo y C6 motor izquierdos, ASIA D. El tacto rectal muestra una glándula prostática de superficie lisa y crecimiento endorrectal grado IV/IV.

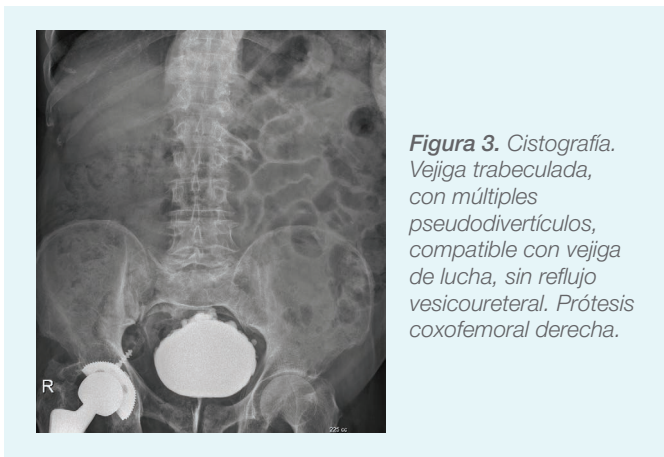
## 7. Exploraciones complementarias

En la resonancia magnética medular aparecen cambios degenerativos en todos los segmentos cervicales que provocan importante estenosis central del canal, con alteración de la señal en el cordón medular subyacente, compatible con mielopatía compresiva (*figura 1*).

El estudio con ultrasonidos del aparato urinario y abdomen (*figura 2*) puso de manifiesto un engrosamiento difuso de la pared vesical con trabeculación y pseudodivertículos en relación con vejiga de lucha. Los diámetros máximos de la próstata eran de 4,9 cm x 5,5 cm x 6 cm, con un volumen estimado de 113,38 cm<sup>3</sup>. En ambos riñones se observaba una moderada ureterohidronefrosis.

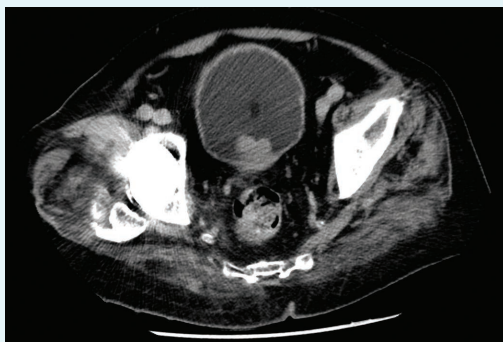


Se solicitó una cistografía (*figura 3*) con resultado de vejiga muy trabeculada, con múltiples pseudodivertículos, compatible con vejiga neurógena o de lucha, sin reflujo vesicoureteral. Prótesis coxofemoral derecha.



El antígeno prostático específico (PSA) era de 7,48 ng/ml, con un porcentaje de PSA libre sobre total mayor de 25%.

Se realizó tomografía axial computerizada abdomino-pelviana para completar el estudio de la hematuria macroscópica (*figura 4*) con los hallazgos de una próstata aumentada de tamaño que protruía en el suelo vesical, vejiga de lucha, moderada ureterohidronefrosis bilateral y quistes renales bilaterales.



*Figura 4. Tomografía axial computerizada pelviana. Próstata aumentada de tamaño, que protruye en el suelo vesical. Vejiga de lucha.*

Dado el antecedente de hematuria macroscópica se llevó a cabo un estudio cistoscópico, con diagnóstico de gran adenoma de próstata trilobulado y vejiga diverticular. Se observaba un proceso inflamatorio en la pared posterior de la vejiga, posiblemente en relación con decúbito por sonda vesical. Se realizó biopsia de esa lesión con pinza fría, con resultado anatomopatológico de cistitis aguda y crónica, con fibrosis del tejido conectivo subepitelial y presencia de polimorfonucleares eosinófilos.

## 8. Diagnóstico

- Tetraplejía incompleta, nivel medular C5-C6, ASIA D, por mielopatía cervical.
- Vejiga neurógena.
- Retención urinaria.
- Hipertrofia prostática benigna.
- Hematuria macroscópica por hipertrofia prostática benigna.

- Dificultad para los autosondajes por hipertrofia prostática benigna.
- Infección urinaria.

## 9. Opciones de tratamiento

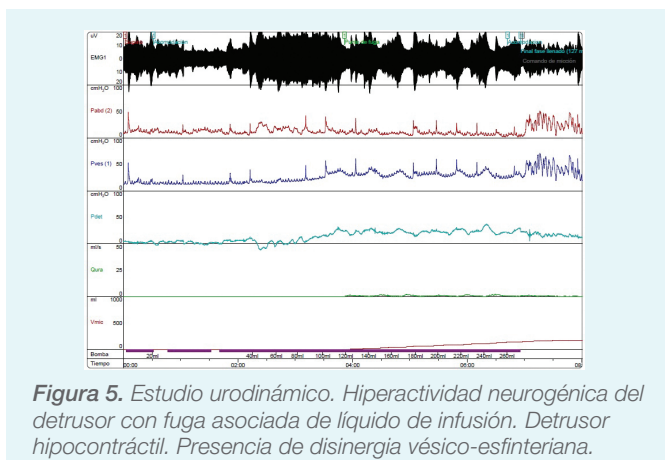
En cuanto a su mielopatía compresiva el servicio de Neurocirugía descartó la indicación de tratamiento quirúrgico. En relación con el manejo de la vejiga neurógena y la retención urinaria se inició el protocolo de autocateterismos en varias ocasiones, pero con fracaso del mismo, bien por la presencia de infección urinaria, por la dificultad para el autosondaje por el crecimiento prostático o por la aparición de hematuria macroscópica en relación con lo anterior. Aunque se inició tratamiento con un inhibidor de la 5- $\alpha$ -reductasa, en un intento de disminuir el tamaño prostático, finalmente se optó por el sondaje vesical permanente en espera de la intervención quirúrgica por la hipertrofia prostática benigna dado que persistía la dificultad para los autosondajes. Dado el tamaño prostático se valoró que lo más idóneo sería realizar una adenomectomía retropúbica para facilitar la retirada del sondaje vesical permanente. Finalmente, se consideró que el estudio urodinámico en ese momento no aportaría ninguna información adicional que hiciese cambiar la decisión terapéutica, que de cualquier manera pasaría por un programa de autocateterismos en el caso de encontrarnos ante una vejiga acontractil, aunque facilitados aquéllos tras desaparecer la obstrucción. Se valoró el riesgo de aparición de incontinencia de orina posteriormente en relación con hiperactividad neurógena del detrusor al presentar una lesión medular cervical, pero que podría manejarse con anti-colinérgicos y autocateterismos.

## 10. Decisión

Se realizó adenomectomía retropúbica, dificultosa por la intensa prostatitis presente, con resultado anatomopatológico de hiperplasia nodular prostática y prostatitis crónica. Se le mantuvo con sonda vesical durante un mes, para minimizar el riesgo de desarrollo de una fístula urinaria dados los antecedentes de infección urinaria y la dificultad durante la cirugía. Tras la retirada de la sonda vesical el paciente presenta incontinencia urinaria que le obliga a utilizar un colector para la misma.

A los dos meses de la intervención quirúrgica se realizó un estudio uro-

dinámico (figura 5) en el que se observó que a partir de 120 ml de llenado presentaba incontinencia de orina por hiperactividad neurógena del detrusor, con presión de fuga menor de 40 cm/agua. Se inició la fase presión-flujo tras 271 cc de llenado, observándose vaciado a expensas de prensa abdominal, con flujo máximo de 1,4 ml/s, presión del detrusor de 30 cm/H<sub>2</sub>O en pico de flujo y residuo postmiccional de 99 ml. En definitiva, el paciente presenta un detrusor hipocontráctil con hiperactividad neurógena asociada. Se apreciaba, asimismo, la presencia de disinergia vesicoesfinteriana. Su lesión neurológica cervical, por debajo del núcleo pontino de la micción, explicaría la hiperactividad del detrusor asociada a la disinergia detrusor-esfínter. La hipocontractilidad del detrusor podría ser atribuible al daño de la pared vesical en relación con sobredistensión en algún momento previo al ingreso en relación con la gran hiperplasia benigna de próstata que el paciente presentaba.



En el momento actual el paciente presenta residuos postmiccionales en torno a 150 ml, pero precisa de colector urinario para control de su incontinencia urinaria. Se le ha propuesto tratamiento con anticolinérgicos combinados con autocateterismos para el manejo de su incontinencia urinaria y lograr el drenaje vesical completo, dado que este era el objetivo inicial del tratamiento, pero por el momento no desea someterse a autocateterismos.

## 11. Discusión

Se define la hiperplasia benigna de próstata como el crecimiento del ade-

noma de próstata, lo que da lugar a una sintomatología derivada de la obstrucción al flujo de salida de la orina. La hiperplasia benigna de próstata, la patología genitourinaria más frecuente en el varón, puede complicar el manejo del paciente con vejiga neurógena al añadir un componente obstructivo adicional.

El diagnóstico de la hiperplasia benigna de próstata en condiciones normales consta de la anamnesis con clasificación IPSS (International Prostate Symptom Score), la exploración física incluyendo el tacto rectal y unas pruebas complementarias básicas con análisis de orina, glucemia, creatinina plasmática, antígeno prostático específico (PSA) en mayores de 50 años y, por último, ecografía si hay alteración de la función renal<sup>1</sup>.

La aparición del PSA, glucoproteína «no específica de tumor» segregada por las células prostáticas, a finales de la década de 1970, ha llevado a valorar la posibilidad del cribado sistemático de un tumor tan prevalente como el cáncer de próstata. Sin embargo, los resultados sobre el cribado sistemático, lejos de aclarar y dar una respuesta concreta, siguen siendo motivo de controversia en la comunidad médica.

La edad es un elemento importante en la decisión de solicitar el PSA en el cribado oportunista, especialmente en pacientes asintomáticos. En la mayoría de las guías se sigue planteando el límite de los 50 años como el de inicio para el diagnóstico oportunista de cáncer de próstata, disminuyendo a 40-45 años si existe acumulación de casos familiares (padre, tío o hermano)<sup>2</sup>. En el otro extremo, a partir de los 75 años de edad, no se recomienda el cribado oportunista si el valor de un PSA anterior es menor de 3 ng / ml (puesto que la mortalidad por cáncer de próstata es extremadamente baja en estos casos) o si la expectativa de vida es < 10 años<sup>2</sup>.

Recientemente la US Preventive Task Force y la Asociación Americana de Urología han publicado las siguientes recomendaciones sobre el cribado con PSA, para evitar los perjuicios del “sobrediagnóstico” y “sobretratamiento”: decisión compartida con el paciente para el cribado oportunista de cáncer de próstata entre los 55 y 69 años de edad; entre 40 y 54 años sólo si existen factores de riesgo asociados; se desaconseja el cribado oportunista en me-

nores de 40 años y mayores de 70 años o con una expectativa de vida inferior a 10-15 años<sup>3</sup>.

No existe un acuerdo sobre el punto de corte óptimo de PSA para iniciar el proceso de biopsia prostática. Siempre intentando obtener un equilibrio entre el adecuado nivel de detección sin omitir demasiados tumores, es decir, la sensibilidad y especificidad más ajustada, se han ido estableciendo puntos de corte diferentes con el paso del tiempo. En general, en el momento actual se establecen unos valores basales «normales» del PSA por debajo de 2,5 ng/ml en varones menores de 75 años. Para mejorar la especificidad en el punto de corte de PSA entre 2,5 y 4 ng/ml, la denominada «zona gris», el porcentaje de PSA libre/total  $\leq 25\%$  es el punto de referencia para definir los candidatos a biopsia prostática. Por encima de 4 ng/ml estaría indicada la biopsia en este rango de edad. En los mayores de 75 años se establecen unos valores basales «normales» del PSA por debajo de 4 ng/ml. Estaría indicada la biopsia prostática para descartar la presencia de un cáncer si el PSA total es mayor de 10 ng/ml o un porcentaje de PSA libre/total  $\leq 25\%$  en niveles de PSA entre 4 y 10 ng/ml <sup>2</sup>.

El tacto rectal es considerado como una herramienta imprescindible para el diagnóstico de cáncer de próstata, no sólo por el hecho de que un tacto patológico multiplica el riesgo de padecer cáncer de próstata y se relaciona con la agresividad sino que, además, complementa al PSA en la estadificación clínica del paciente.

El tratamiento de la hiperplasia benigna de próstata descansa en tres pilares básicos: actitud expectante y medidas higiénico-dietéticas, tratamiento médico (bloqueadores alfa, inhibidores de la 5- $\alpha$ -reductasa o combinación de ambos) y abordaje quirúrgico. Este último será necesario si aparecen complicaciones derivadas de la hiperplasia benigna de próstata en el paciente con vejiga neurógena, fundamentalmente hematuria macroscópica, litiasis vesical o dificultad para el sondaje uretrovesical.

Los bloqueadores  $\alpha$ -adrenérgicos actúan básicamente sobre el aspecto sintomático de la hiperplasia benigna de próstata y no tienen ningún efecto sobre el volumen de ésta; su eficacia, que no depende del tamaño de la prós-

tata, es similar en todos los grupos de edad y no previenen la aparición de una retención urinaria. Sus efectos clínicos se manifiestan en horas o días. Todos los  $\alpha$ -bloqueadores tienen una eficacia similar en dosis adecuadas. Los mareos, el efecto secundario más frecuente, se minimizan al administrarlos por la noche y desaparecen al retirarlos. Los bloqueadores  $\alpha$ -adrenérgicos no tienen efecto sobre la libido pero pueden provocar alteraciones de la eyaculación. Los bloqueadores  $\alpha$ -adrenérgicos son considerados con frecuencia como la primera línea de tratamiento médico de los pacientes con sintomatología moderada a severa del tracto urinario inferior.

Los inhibidores de la 5- $\alpha$  reductasa, finasterida (inhibidor de la isoenzima 2) y dutasterida (inhibidor de las isoenzimas 1 y 2) reducen el tamaño de la próstata en un 20-30%. El beneficio terapéutico aparece a partir de los 3-6 meses, con mejora de la sintomatología y disminución del riesgo de retención urinaria en pacientes con volúmenes prostáticos a partir de 40 cm<sup>3</sup>. Los inhibidores de la 5- $\alpha$  reductasa son, además, una alternativa efectiva en los pacientes con hematuria refractaria secundaria a hiperplasia benigna de próstata, tras excluir otras causas de aquélla. Los efectos secundarios más frecuentes son principalmente en la esfera sexual, debidos al bloqueo hormonal que realizan (disfunción eréctil, 7%; disminución o pérdida de la libido, 4%, así como trastornos de la eyaculación y ginecomastia). Los pacientes sometidos a tratamiento con inhibidores de la 5- $\alpha$  reductasa presentan una disminución del nivel de PSA (antígeno prostático específico); por esto, se debe determinar el PSA a los 6 meses de tratamiento, que será considerado como el nuevo valor basal. Las elevaciones posteriores a partir de ese valor «nadir», siempre que se descarte el incumplimiento terapéutico, deben hacer sospechar la presencia de un cáncer prostático.

El tratamiento combinado consiste en la asociación de un  $\alpha$ -bloqueador y un inhibidor de la 5- $\alpha$  reductasa. En comparación con la monoterapia con estos fármacos, la terapia de combinación muestra mayores beneficios en cuanto a la mejora de los síntomas del tracto urinario inferior, del flujo urinario y de la prevención de la progresión de la enfermedad. En nuestro caso desestimamos la asociación dado que el objetivo era eliminar la obstrucción para facilitar los autocateterismos y prevenir la hematuria, por lo que consideramos que con el inhibidor de la 5- $\alpha$  reductasa en monoterapia sería suficiente.



El manejo del paciente con hiperplasia benigna de próstata puede diferir si existe una lesión medular asociada. Así, se ha visto que los pacientes con lesión medular muestran valores de PSA, testosterona sérica y tamaño prostático significativamente menores que los observados en sujetos sin lesión medular. Es más, estos parámetros son más bajos cuanto más temprana es la edad del paciente en el momento de la lesión. No obstante estas observaciones, el significativo incremento de la esperanza de vida de los pacientes con lesión medular nos obliga de manera razonable a hacer el despistaje de patología prostática como con cualquier otro paciente<sup>4</sup>.

En nuestro caso la hipertrofia prostática benigna estaba dificultando el programa de autocateterismos y complicando la evolución del paciente debido a desarrollo de hematuria macroscópica en relación con aquélla. Dado que el sondaje vesical permanente no era la opción más adecuada, y el fracaso de la terapia médica para facilitar los autosondajes, se optó por la alternativa quirúrgica. Creemos que el desarrollo posterior de la incontinencia urinaria no invalida la decisión tomada, teniendo en cuenta que el paciente se podría beneficiar de un programa de autocateterismos combinados con anticolinérgicos, que era el objetivo inicial.

## 12. Puntos clave

- Se define la hiperplasia benigna de próstata como el crecimiento del adenoma de próstata, lo que da lugar a una sintomatología derivada de la obstrucción al flujo de salida de la orina.
- El desarrollo de esta patología en un paciente con vejiga neurógena va a complicar el manejo de este tipo de pacientes.
- No existe la evidencia suficiente para establecer directrices diferentes para el despistaje de cáncer de próstata en el paciente con vejiga neurógena de las establecidas para el paciente sin lesión neurológica.

## 13. Bibliografía

1. Pautas de actuación y seguimiento. Hiperplasia benigna de próstata.

Fundación para la Formación de la Organización Médica Colegial. ISBN: 978-84-7867-239-4.

2. Abordaje práctico de la patología urológica en Atención Primaria. Algoritmos diagnóstico-terapéuticos. Sánchez-Merino JM<sup>a</sup>, Chantada V, directores. Barcelona: EdikaMed, SL; 2014. ISBN: 978-84-7877-821-8.
3. Eggener SE, Cifu AS, Nabhan C. Prostate Cancer Screening. JAMA 2015 August; 314 (8): 825-6.
4. Bartoletti R, Gavazzi A, Cai T, Mondaini N, Morelli A, Del Popolo G, et al. Prostate growth and prevalence of prostate diseases in early onset spinal cord injuries. Eur Urol. 2009 Jul; 56(1):142-8. PMID: 18280636.

# 23. Insuficiencia renal crónica (IRC)

*López LLano, María Luisa\*; Areán García, Jorge\*; Sánchez Merino, José María\*\*.*

\*Unidad de Neurológicos Lesionados Medulares.

Servicio de Medicina Física y Rehabilitación.

Hospital Universitario Central de Asturias HUCA. Oviedo.

\*\*Servicio de Urología.

Hospital Universitario de A Coruña. A Coruña.

## 1. Título

Insuficiencia renal crónica en Lesionados Medulares.

## 2. Motivo de la consulta

Paciente controlada por otros especialistas y que solicita consulta externa en nuestra Unidad de Lesionados Medulares.

## 3. Antecedentes

- Mujer de 50 años de profesión administrativa en activo.
- No alergias medicamentosas conocidas.
- AP: Dislipemia, HTA, Hipertrofia ventricular izquierda.
- Tipo de lesión: Paraplejía ASIA-A L2 por mielomeningocele (MMC) sin otras malformaciones asociadas.
- Intervenciones quirúrgicas: Artrodesis bilateral de tobillo a los 4 años; Apendicectomía 1986; Enterocistoplastia 1996; Trasplante renal 2005.
- Tratamiento farmacológico: Prednisona 5mg/desayuno; Tacrolimus 10mg/comida; Micofenolato de mofetilo 500mg cada 12 horas; Esomeprazol 40mg/desayuno; Pravastatina 40mg/cena; Calcifediol 0,266 1 ampolla bebible mensual; Lorazepan 1mg cada 12 horas.

## 4. Nivel funcional

Realiza marcha con dos muletas en trayectos cortos. Silla de ruedas para resto de desplazamientos. Conduce su propio vehículo. Independiente en todas las actividades básicas de la vida diaria. Domicilio y lugar de trabajo adaptados.

## 5. Esfera sexual, miccional y defecatoria

- No embarazos. No mantiene relaciones sexuales. Menopausia en 2013.
- No conserva deseo miccional. Desde hace 10 años incontinente con buen vaciado vesical en WC y uso de material absorbente habitual.
- Vejiga neurógena con ITU recidivantes, reflujo vesico-ureteral con hidronefrosis bilateral y nefrolitiasis en 1986 precisando derivación tipo Bricker en 1996. Insuficiencia renal desde 2000 comenzando diálisis peritoneal y posteriormente hemodiálisis desde 2002. Trasplante renal el 17-6-2005. Desde entonces solo dos ITU (última en Noviembre 2014). Ninguna de ellas precisó ingreso hospitalizado. Toma arándanos rojos en los últimos 4 años.
- Realiza entre 1 y 3 deposiciones semanales controladas con lactulosa. Precisa unos 30 minutos sentada en WC. En ocasiones necesita completar con tacto rectal evacuador.

## 6. Exploración física

Miembros superiores y tronco sin alteraciones neurológicas. Balance articular de miembros inferiores: limitación de abducción de cadera izquierda; luxación rótula izquierda, tobillo izquierdo rígido en varo y derecho en valgo. Balance muscular: psoas y cuádriceps bilateral 5/5; abductores e isquiotibiales 3/5. Resto 0/5. Realiza marcha con dos bastones ingleses y en flexo bilateral de caderas y rodillas, en pequeños recorridos.

## 7. Exploraciones complementarias

- Doppler Abdominal de 13-2-2015: Trasplante renal situado en fosa iliaca izquierda con normalidad en los registros arteriales y venosos. Cistectomía con reconstrucción mediante neovejiga ileal. Ateromatosis aortoiliaca. Bazo, hígado, páncreas y vesícula biliar normal.
- Eco Cardiograma 2015: Leve hipertrofia de ventrículo izquierdo con relajación prolongada.
- Eco doppler Carotídeo 2014: No signos de estenosis.
- Estudio Urodinámico de 18-9-2015 (*figura 1*):

Primera sensación con cosquilleo en zona genital a los 280ml sin presión de detrusor. Deseo normal a 484ml con una presión de 8cm de H<sub>2</sub>O. Punto de fuga con llenado de 309ml y 3cm de H<sub>2</sub>O. Máxima presión de detrusor en esfuerzo miccional: 31 cm de H<sub>2</sub>O. Capacidad vesical: 660ml. Residuo postmiccional: 120ml. Fuga de orina (gotas) con tos inducida a los 300ml de llenado y fuga de chorro fino a los 600ml de llenado.

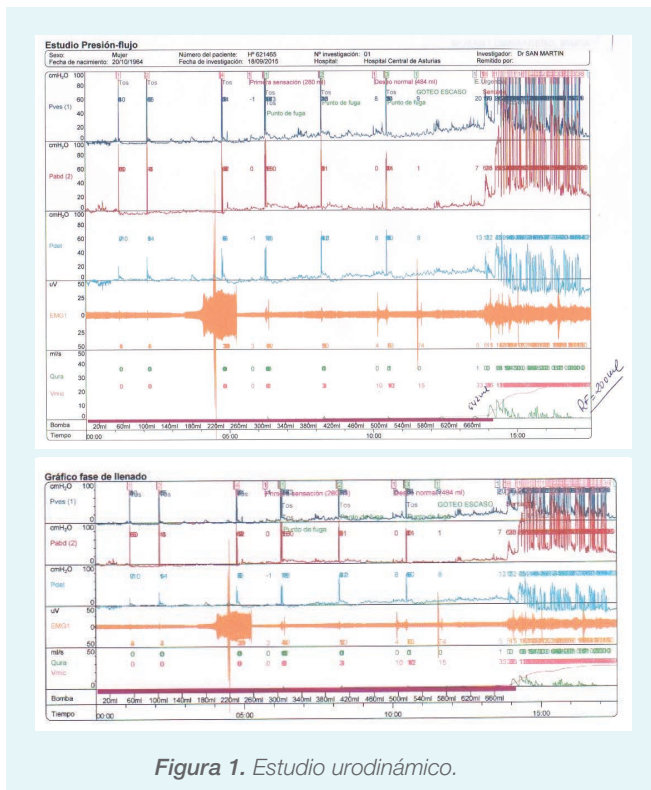


Figura 1. Estudio urodinámico.

## 8. Diagnóstico

- Paraplejia ASIA A L2 por mielomeningocele con vejiga e intestino neurógeno, sin otras malformaciones asociadas.
- Insuficiencia Renal Crónica desde 2000, secundaria a vejiga neurógena con pielonefritis hidronefrosis, nefrolitiasis y uropatía obstructiva.

## 9. Opciones de tratamiento

Establecido el diagnóstico de insuficiencia renal crónica, la única alternativa de tratamiento es diálisis o trasplante renal.

## 10. Decisión

En el año 2000 las cifras de función renal eran las siguientes: Urea 142 mg/dl; Creatinina 7,1mg/dl; Na 132mq/L; K 5,8meq/L; Aclaramiento de Creatinina 2ml/min.

Se inició Diálisis peritoneal en el año 2000, Hemodiálisis desde 2002 y Trasplante renal de cadáver el 17-6-2005, mediante implantación de riñón izquierdo de donante en fosa iliaca derecha del receptor, con anastomosis término-terminal de vena renal a iliaca externa y también término terminal de arterial renal a iliaca externa, junto con anastomosis uretero-ileal por enterocistoplastia.

En marzo 2015 los resultados de: hemograma, glucosa, creatinina, Na y K fueron normales. Urea 63mg/dl, Aclaramiento de creatinina 75ml/min y proteinuria 0,31gr/24h.

Complicaciones desde Trasplante: ITU sintomáticas en 2 ocasiones.

## 11. Discusión

El síndrome de Lesión Medular Espinal (LME) y mielomeningocele, incluye vejiga Neurógena. Sus principales complicaciones urinarias son: pielonefritis crónica, uropatía obstructiva, nefrolitiasis y amiloidosis, las cuales pueden derivar en Insuficiencia Renal<sup>1</sup>.

Un 18% de pacientes con MMC, presentan malformaciones asociadas del tracto urinario superior (TUS) entre ellas hidronefrosis, duplicidad renal y de uréter y riñón en herradura<sup>2</sup>. En un estudio de autopsias, el 19% de casos presentaban patología en tracto urinario superior (TUS). Además el 23% de los neonatos con MMC presentan hidronefrosis.

Hasta los años cuarenta del pasado siglo, los pacientes tetrapléjicos falle-

cían en las primeras horas o días por insuficiencia respiratoria y los parapléjicos en los dos primeros años por insuficiencia renal y/o escaras. El avance en los métodos de tratamiento y cuidados, ha contribuido significativamente a incrementar la expectativa y calidad de vida de los mielolesos, hasta acercarla a cifras de población general.

La insuficiencia renal en la LME fue la primera causa de muerte hasta los años setenta: 40%, bajando al 2,7% en 1990<sup>3</sup>. Actualmente se necesitan estudios para compararla con población general y analizar comorbilidad<sup>4</sup>.

El caso que presentamos es el de una paciente con MMC sin malformaciones asociadas de tracto urinario y que desarrolló insuficiencia renal crónica por complicaciones de su vejiga neurógena.

La concurrencia de mujer parapléjica con insuficiencia renal crónica y trasplante renal es muy excepcional por la predominancia de la mielopatía en varones y la baja incidencia de esta patología.

## 12. Recomendaciones

- El tratamiento de la insuficiencia renal crónica en LME desde 1980 es la Hemodiálisis / Diálisis Peritoneal /Trasplante<sup>5</sup>.
- Significativamente la mayor amenaza de muerte en lesionados medulares con insuficiencia renal crónica, se relaciona en análisis univariante con: proteinuria  $\geq$ 500mg/día, hipoalbuminemia  $<$ 3g/dL y aclaramiento de creatinina (CrCl) inferior a 60mL/min. En análisis multivariante, la conjunción de: proteinuria y disminución de CrCl incrementa el riesgo<sup>4</sup>.
- La presencia de proteinuria  $>$ 1,0g/d en LME, se relaciona con: edad, diabetes, HTA, sonda vesical permanente y escaras frecuentes, incrementándose cuando coexisten 2 o más factores<sup>5</sup>. Su progresión es un fuerte indicador de mal pronóstico.

### 13. Puntos clave

- Se define la enfermedad renal crónica, como el aclaramiento de creatinina en 24 horas inferior a 60mL/min y en tiempo superior a 3 meses. La disminución de masa corporal que sufren los lesionados medulares por su parálisis, debe tenerse en cuenta ya que también contribuye a la menor eliminación de creatinina en orina.
- El mayor riesgo post trasplante renal, es la infección del tracto urinario.
- La prevalencia de enfermedad renal crónica moderada o severa en lesionados medulares crónicos con complicaciones es de: 9,3%<sup>1</sup>.
- Un 18% de los neonatos con mielomeningocele presentan también malformaciones urológicas<sup>2</sup>.

### 14. Bibliografía

1. Fischer MJ et als. Prevalence of chronic kidney disease in patients with spinal cord injuries/disorders. *Am J Nephrol*. 2012; 36(6): 542-8.
2. Harold Rekate: *Comprehensive management of spina bifida*. CRCed 1991.
3. De Vivo MJ. Life expectancy and causes of death of persons with spinal cord injuries. Research update, Medical Rehabilitation Research and Training Center, UAB. April 1990.
4. Barry M Vall et als. Risk Factors for Development of Proteinuria in Chronic Spinal Cord Injury. *American Journal of Kidney Diseases*, Vol 33, No 5 (May), 1999: 899-903.
5. Abbas Basiri et als. Renal Transplant in Patients with Spinal Cord Injuries. *Exp Clin Trasplan*. 2009 Mar; 7(1): 28-32.



# 24. Paraplejía incompleta en niño

*Cívicos Sánchez, Nora\**; *Jauregui Abrisqueta, María Luisa\**;  
*Óliver Llinares, Francisco José\*\**; *Blanco Bruned, José Luis\*\**.

\*Unidad de Lesionados Medulares. S. Medicina Física y Rehabilitación.

\*\*Urología Pediátrica. Servicio de Cirugía Pediátrica.

Hospital Universitario Cruces. Barakaldo.

## 1. Título

Paraplejía L1 ASIA C, 3 años y 6 meses, varón.

## 2. Motivo de la consulta

Sospecha de vejiga neurógena.

## 3. Antecedentes

Neonato con retraso de crecimiento intrauterino en el 3er trimestre. Al nacimiento detectan soplo cardíaco en el contexto de hipoplasia del arco aórtico y coartación aórtica severa. Intervenido a los 11 días de vida realizándose anastomosis termino-terminal; en el postoperatorio se observa escasa movilidad espontánea en extremidades inferiores. Ante la sospecha de lesión medular isquémica solicitan valoración por nuestra Unidad de Lesionados Medulares, presentando la siguiente exploración física:

Actitud en decúbito supino: movilidad espontánea y simétrica en extremidades superiores; extremidades inferiores con caderas en flexión, abducción y rotación externa, rodillas en semiflexión.

Extremidades superiores libres de lesión. Extremidades inferiores: Tono muscular aumentado a nivel de flexores de caderas, en resto de musculatura flácido. Balance articular: flexos de 45° de ambas caderas, resto conservado. ASIA motor 54/100. ASIA sensitivo no valorable. Segmentos sacros: esfínter

anal cerrado con buen tono. ROT presentes en extremidades superiores, abolidos en las inferiores con RCP indiferente bilateral.

Se realiza RM DE COLUMNA que no objetiva lesiones morfológicas en el cordón medular.

Es valorado por el Servicio de Urología Pediátrica, ante la sospecha de vejiga neurógena, realizando:

- ECOGRAFÍA RENAL Y CISTOURETROGRAFIA (POSTOPERATORIO IN-MEDIATO): vejiga de paredes engrosadas y diverticulares. Aumento de ecogenicidad del parénquima renal. Datos compatibles con vejiga neurógena.
- ESTUDIO URODINÁMICO (2 MESES DE LA LESIÓN): vejiga hiperactiva con presiones superiores a 120 cm H<sub>2</sub>O. No residuo post-miccional.
- ELECTROMIOGRAFÍA DEL ESFINTER URETRAL (2 MESES DE LA LESIÓN): esfínter de potencia superior a 75 (cifra normal en estas edades 40-50). Posible disinergia detrusor-esfinteriana.

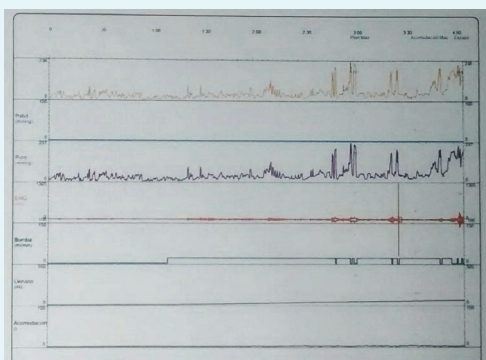
Se confirma la vejiga neurógena con sospecha de disinergia detrusor-esfinteriana. A pesar de la escasa afectación renal y ausencia de infecciones del tracto urinario, se decide iniciar profilaxis con sulfametoxazol y trimetropina y control ecográfico cada seis meses sin ninguna otra medida de tratamiento.

Controles urológicos:

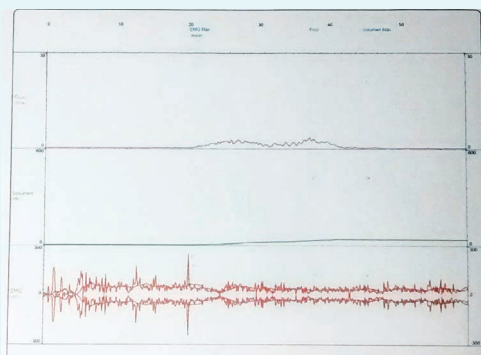
- ECOGRAFÍA UROLÓGICA (7 MESES DE LA LESIÓN): riñón derecho de 57 mm de diámetro longitudinal e izquierdo de 49 mm, ambos de cortical discretamente hiperecogénica pero manteniendo diferenciación córtico medular. No se objetiva dilatación significativa de la vía excretora. Vejiga parcialmente repleccionada sin evidencia de imágenes diverticulares descritas en el estudio previo.
- ECOGRAFÍA UROLÓGICA (22 MESES DE LA LESIÓN): riñón derecho de 64 mm de diámetro longitudinal e izquierdo de 58 mm, ambos presentan una buena diferenciación córtico medular, sin ectasia. Vejiga repleccionada de paredes y contenido normales.

Ante la ausencia de infecciones del tracto urinario durante todo el periodo, a los 24 meses de edad se suspende la profilaxis antibiótica y se inicia la retirada del pañal para adquisición de control esfinteriano.

Progresivamente adquiere control voluntario del vaciado vesical e intestinal manifestando, a los 30 meses de edad, deseos de defecación y micción a voluntad con supervisión de la familia. Se decide repetir el ESTUDIO URODINÁMICO (*figuras 1 y 2*): vejiga de buena compliance, pero con fuertes contracciones a los 60 ml de relleno. Flujometría con curva aplanada y espiculada demostrativa de disinergia detrusor-esfinteriana, pero sin interrupción del flujo miccional. No residuo postmiccional.



*Figura 1. Urodinamia.*



*Figura 2. Flujo-metría.*

Se plantea e inicia toma de anticolinérgico (oxibutinina 0,1 mg/Kg cada 8 horas), mal tolerado por efectos secundarios cutáneos reactivos (sequedad de mucosa oral y zona genital), por lo que se decide suspender su administración.

Consigue control voluntario del vaciado vesical y de la continencia, manteniendo micciones cada 1,5-2 horas tras la eliminación de la medicación y permitiendo la retirada del pañal.

#### 4. Nivel funcional

Actualmente, persiste paraplejia L1 ASIA C. ASIA motor 71/100. ASIA sensitivo 188/224.

Desde la primera valoración por la Unidad realiza tratamiento rehabilitador. A lo largo de su evolución se objetiva hiperlordosis lumbar, aumento de tono generalizado en extremidades inferiores con caderas en flexión, rodillas en extensión y dificultad para flexionarlas más de 70°; actividad voluntaria en todos los grupos musculares e hiperreflexia rotuliana. Además de la fisioterapia, inicia hidrocinesiterapia y se adapta ortesis postural (cesta pélvica, musleras y articulación de caderas) para reducción progresiva de los flexos de dichas articulaciones.

Entre los 6-7 meses inicia sedestación con adquisición progresiva de control de tronco; a los 11 meses bipedestación asistida con ayuda de ortesis tipo DAFO, cesta pélvica y musleras. Se realizan tenotomías de ambos psoas y cuádriceps.

Continuamos bipedestación y progresivamente adquisición del patrón de marcha con las ortesis mencionadas y ayudas técnicas. A pesar del tratamiento rehabilitador y las tenotomías, persisten flexos de caderas que se reducen hasta 0° y dificultad para flexionar rodillas pasivamente más de 70° por lo que se plantea infiltración de toxina botulínica en psoas y cuádriceps. Actualmente camina distancias cortas con ayuda de las ortesis y andador.

#### 5. Esfera miccional y defecatoria

- Orina cada 2 horas y permanece seco entre micciones. Tiene sensación

de llenado y realiza vaciado voluntario. El ritmo defecatorio es cada 24 horas, voluntario y sin pérdidas intermedias.

## 6. Exploración física

Compatible con paraplejía L1 ASIA C.

## 7. Exploraciones complementarias

Las exploraciones realizadas a lo largo de la evolución se reflejan en la descripción del caso clínico. Los controles ecográficos muestran que mantiene unos sistemas renales totalmente normales. Los controles urodinámicos objetivan una vejiga neurógena con disinergia detrusor-esfinteriana.

## 8. Diagnóstico

Vejiga hiperactiva neurógena con disinergia detrusor-esfinteriana

## 9. Opciones de tratamiento

- Colocar una sonda vesical permanente las 24 horas para evitar lesión de vía alta.
- Realizar cateterismos intermitentes.
- Realizar micción programada.
- Realizar cateterismos intermitentes o micción programada asociados a medicación anticolinérgica.
- Realizar cateterismos intermitentes o micción programada asociados a medicación anticolinérgica, baclofeno y alfabloqueante.

En cualquier opción de tratamiento, realizar control ecográfico y urodinámico periódicos.

## 10. Decisión y discusión

- Colocar una sonda vesical permanente las 24 horas para evitar lesión de vía alta: descartamos esta opción de tratamiento por las complicaciones derivadas de su uso continuado, la buena evolución ecográfica del paciente así como por la existencia de otras opciones con menos riesgos<sup>1</sup>.

En general podemos afirmar que este es un recurso terapéutico excepcional en Pediatría.

- Realizar cateterismos intermitentes: Esta sería la opción más válida en el caso de aparecer alteraciones de la dinámica miccional con elevación de las presiones intravesicales repercutiendo en los sistemas superiores y/o la aparición de residuos post-micciones. La mayoría de las Guías Clínicas aconsejan este tratamiento desde épocas tempranas<sup>4</sup>. Se descarta esta opción por presentar micciones espontáneas inicialmente involuntarias y progresivamente voluntarias sin residuos postmicciones a pesar de las alteraciones urodinámicas<sup>2</sup>.
- Realizar micción programada: Esta es la opción de tratamiento elegida en nuestro caso al evolucionar el paciente y presentar vaciado vesical voluntario progresivo con buena sensación de llenado.

Para entender y enfocar adecuadamente los trastornos miccionales en el niño es útil una breve descripción del proceso madurativo que lleva a la continencia en ellos<sup>3,4</sup>.

La vejiga del feto funciona desde el sexto mes con actividad autónoma organizada debido a contracciones rítmicas<sup>3,4</sup>.

En el período neonatal, la micción es refleja y está controlada por los centros espinales. El neonato orina unas 20 veces al día, con una frecuencia de una o dos horas de intervalo. Esta frecuencia presenta una ligera disminución a lo largo del primer año de vida<sup>3,4</sup>.

En el segundo año de vida suele iniciarse el proceso que llevará al control. Esta etapa, durante la cual el niño madura hasta adquirir el control vesical maduro, pasando desde la función infantil del tracto urinario inferior (involuntaria-refleja) a la función adulta (consciente-voluntaria), es denominada fase de transición. En primer lugar, se adquiere la conciencia de vejiga llena y, a continuación, entre los dos y los tres años de edad, se desarrolla la capacidad para iniciar o inhibir la micción de modo voluntario<sup>3,4</sup>.

Pero el verdadero control voluntario (patrón adulto o maduro de micción)

no se alcanza, en general, hasta los cuatro años. Inicialmente el niño tiene un mejor control sobre el esfínter que sobre la vejiga, por ello le resulta más fácil detener la micción que iniciarla. Con el crecimiento, la capacidad vesical aumenta y el niño orina menos a menudo, permitiendo espaciar las micciones hasta las 3 horas de intervalo en la edad de 4 años<sup>3,4</sup>. Durante el desarrollo, es habitual un grado de incoordinación detrusor-esfinteriana que se mantiene hasta el año de edad, pero no existe residuo, realizando vaciados completos. La existencia de estos residuos debe alertarnos por sus posibles consecuencias<sup>3,4</sup>.

- Realizar cateterismos intermitentes o micción programada asociados a medicación anticolinérgica: Se descartan los cateterismos intermitentes por el motivo señalado en el apartado b<sup>2</sup>.

Respecto a los anticolinérgicos, tuvieron que suspenderse por presentar efectos secundarios. Teóricamente, en ausencia de afectación de los sistemas renales y de infecciones urinarias, se puede prescindir de su administración, en una primera etapa del desarrollo del niño. Esto exige un control clínico y ecográfico frecuente que nos mantenga informados de la evolución. En una segunda etapa del desarrollo, la continencia adquiere su importancia. Este sería el momento en el cual los anticolinérgicos pueden tener un importante papel al lograr un reservorio de baja presión y sin pérdidas. En nuestro caso se observó una mejoría de la continencia con la oxibutinina. Sin embargo, fue necesaria la supresión de la medicación por los efectos secundarios<sup>2,4</sup>.

La oxibutinina es uno de los anticolinérgicos más empleados, pero con cierta frecuencia puede producir efectos secundarios (sequedad de piel, boca y ojos...). La oxibutinina se recomienda dos o tres veces al día (0,1-0,15 mg/kg por dosis). La tolterodina es un fármaco con mejor tolerancia y, aunque no consta indicación pediátrica en su ficha técnica, podría considerarse el anticolinérgico de elección. La dosis inicial aconsejada es de 1 mg cada 12 horas (0,02 mg/kg cada 12 h) y puede incrementarse hasta 2 mg cada 12 horas<sup>2,4</sup>.

- Realizar cateterismos intermitentes o micción programada asociados a

medicación anticolinérgica, baclofeno y alfabloqueante:

Se descartan los cateterismos intermitentes por el motivo señalado en el apartado b<sup>2</sup>.

Respecto a los anticolinérgicos, tuvieron que suspenderse por presentar efectos secundarios<sup>2,4</sup>.

La relajación farmacológica del cuello vesical presenta importantes problemas en estas edades tempranas por sus efectos secundarios y sus resultados, discutidos por los distintos autores. En este caso no fue necesaria por ausencia de residuo postmiccional y de infecciones urinarias. Si se produce un aumento del residuo posmiccional, pueden usarse alfabloqueantes (tamsulosina, doxazosina, terazosina) para mejorar la apertura del cuello vesical a sabiendas que son fármacos sin autorización pediátrica y que pueden ocasionar efectos secundarios, por ejemplo, hipotensión<sup>2,4</sup>.

Respecto al baclofeno, aunque en un primer momento pueda prescindirse de su uso, es previsible que, a lo largo de la evolución del niño se requiera su uso para controlar la rigidez de las extremidades inferiores. Una dosis mínima de baclofeno oral, dado que el esfínter externo de la uretra es de naturaleza estriada, puede facilitar el vaciado vesical en el caso que fuera necesario<sup>5</sup>.

## 11. Recomendaciones

Consideramos que en un niño de corta edad es necesario un seguimiento clínico, ecográfico y urodinámico con mucha periodicidad, para adelantarnos a las posibles complicaciones y adaptar las alternativas terapéuticas a sus diferentes fases evolutivas. De este modo podemos evitar actitudes más agresivas, como los cateterismos o la administración de medicación.

La alternativa de iniciar tempranamente el cateterismo intermitente está ampliamente aceptada y puede realizarse con muy buenos resultados, a pesar de los problemas iniciales de aprendizaje y aceptación psicológica familiar.

Nuestro caso es un ejemplo de que el control estricto, con seguimiento y



colaboración familiar, puede permitir una opción menos agresiva e igualmente eficaz en estas edades tempranas, con el objetivo final de evitar las infecciones urinarias y las lesiones del sistema renal.

## 12. Bibliografía

1. Fathollah Roshanzamir, MD; Mohsen Rouzrokh, MD; Alireza Mirshemirani, et al. Treatment Outcome of Neurogenic Bladder Dysfunction in Children; A Five-Year Experience. *Iran J Pediatr.* Jun 2014; Vol 24 (No 3), Pp: 323-326.
2. Kochakarn W, Rotana-Olarn K, Lertsithichai P, et al. A follow-up of long-term treatment with clean intermittent catheterization for neurogenic bladder in children. *Asian J Surg* 2004;27(2):134-6.
3. Dr. Eugenio Rodriguez Silva; Dra. Angela Delucchi; Dr. Jorge Holzer; y cols. Urodynamics in normal children. *Rev. Chil. Pediatr.* 59 (5); 303-305, 1988.
4. S. Tekgül, H. Riedmiller, E. Gerharz, et al. Guía clínica sobre urología pediátrica. European Society for Paediatric Urology. European Association of Urology 2010.
5. Kilicarslan H, Ayan S, Vuruskan H, et al. Treatment of detrusor sphincter dyssynergia with baclofen and doxazosin. *Int Urol Nephrol.* 2006;38(3-4):537-41. Epub 2006 Nov 23.





